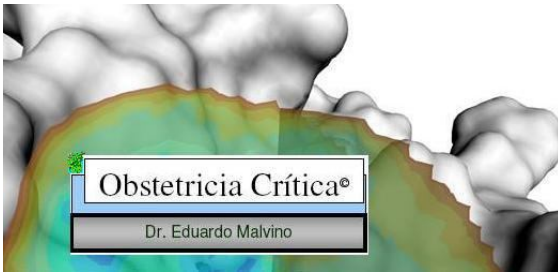

# Shock Hemorrágico en Obstetricia

Dr. Eduardo Malvino



Buenos Aires, 2010



---

**Biblioteca de  
OBSTETRICIA CRÍTICA**



**Tomo II**

# **Shock Hemorrágico en Obstetricia**

**Eduardo Malvino**

Médico especialista en Terapia Intensiva (SATI)  
Buenos Aires. Argentina

Ψ

## Prefacio

Se transcribe el siguiente párrafo difundido por la Sociedad de Obstetricia y Ginecología de Buenos Aires, que exime de todo comentario y motivó realizar esta publicación a partir de la experiencia recogida en la asistencia de 297 enfermas con hemorragias obstétricas graves, ingresadas en una unidad de cuidados intensivos en los últimos 19 años, con óptima sobrevida.

*La Sra. X murió en la sala de partos de un hospital. El médico que la atendió certificó que su muerte fue debida a una hemorragia por placenta previa.*

*El obstetra dijo que la hemorragia podría no haber sido fatal si la Sra. X no hubiera estado anémica por una infección parasitaria y desnutrición.*

*También existía preocupación porque la Sra. X había recibido solo 500 ml de sangre y porque había muerto durante una operación cesárea realizada por un médico que recién iniciaba su capacitación.*

*El administrador del hospital advirtió que la Sra. X no había llegado al hospital hasta 4 horas después de haber comenzado la hemorragia, y que había tenido severos episodios de pérdidas sanguíneas durante el último mes para los cuales no buscó atención médica.*

*El sociólogo observó que la Sra. X tenía 39 años, 7 gestaciones y 5 hijos vivos, nunca había usado anticonceptivos y la última gestación había sido no deseada. Además, era pobre, analfabeta y vivía en una zona rural.*

Este relato fue presentado por el Profesor Mahmoud F. Fathalla en una Reunión Internacional sobre Mortalidad Materna en la OMS, en noviembre de 1985.

El Autor

## CONTENIDO

- CAPITULO 1.** Etiología del sangrado. *Pag. 5*
- CAPITULO 2.** Causas infrecuentes de hemorragias abdominopelvianas en el embarazo. *Pag. 41*
- CAPITULO 3** Fisiopatología del shock hemorrágico. *Pag. 57*
- CAPITULO 4.** Hemorragias obstétricas exanguinantes. *Pag. 68*
- CAPITULO 5.** Cohibir la hemorragia. *Pag. 79*
- CAPITULO 6.** Reposición de la volemia. *Pag. 113*
- CAPITULO 7.** Terapéutica transfusional. *Pag. 126*
- CAPITULO 8.** Embolización endovascular. *Pag. 141*
- CAPITULO 9.** Complicaciones vinculadas con el sangrado obstétrico. *Pag. 158*
- CAPITULO 10.** Consideraciones anestésicas. *Pag. 165*
- CAPITULO 11.** Cuidados postoperatorios. *Pag. 169*
- CAPITULO 12.** Condiciones para el traslado de pacientes con hemorragias obstétricas. *Pag. 182*
- CAPITULO 13.** Aspectos sobre la atención de las hemorragias obstétricas. *Pag. 186*

# CAPITULO 1

## Etiología del Sangrado Obstétrico

Se estima que 1,86% de los nacimientos se complican con hemorragias severas, siendo responsables en países desarrollados del 13% de las muertes maternas. Mientras en el Reino Unido, el riesgo de muerte por hemorragia post parto es 1:100.000; en naciones no industrializadas este valor asciende a 1:1.000 (Carroli 2008).

Las hemorragias obstétricas graves representan en Argentina la segunda causa de muerte materna, y a nivel mundial la pérdida estimada de 125.000 a 150.000 vidas cada año.

Las pérdidas normales durante el parto son 500 ml aproximadamente y se elevan a 800 ml con la operación cesárea. Se consideran hemorragias obstétricas graves a aquellas cuyo volumen, en el periodo periparto, supera 1.000 mililitros. Otras definiciones incluyen como referencia la caída del hematócrito o la necesidad de efectuar transfusiones de sangre para asegurar un volumen eritrocitario adecuado.

Afecta a pacientes que en transcurso del tercer trimestre del embarazo o en el puerperio, presentan hemorragias de origen útero-placentario o vaginal, asociadas con anemia aguda y descompensación hemodinámica que se manifiesta por hipotensión arterial persistente o shock.

Las hemorragias postparto se clasifican en primarias y secundarias, según se inicien dentro de las primeras 24 horas posteriores al nacimiento o entre el 2º y el 42º día del puerperio. Las hemorragias primarias se presentan en 4-6% de los nacimientos, y tienen su principal origen en la atonía uterina con el 80% o más de los casos (ACOG 2006). El 8,1% de las enfermas con hemorragia postparto repite el sangrado en gestaciones ulteriores, resultando de igual etiología en el 68% (Kominiarek 2007). Sin embargo, otros autores no consideran este antecedente un factor de riesgo importante (Selo-Ojeme 1997).

En nuestro centro asistencial, una mayor prevalencia de hemorragias se relacionó con el aumento del número de cesáreas (Zaki 1998), el incremento en la edad de las embarazadas (Hung 1999) y la mayor incidencia de gestaciones múltiples (Malvino 2009).

Tratándose de una patología potencialmente exanguinante y mortal, requiere el accionar coordinado de un equipo multidisciplinario, tomando como base un protocolo diagnóstico y terapéutico adaptado para cada institución.

### Hemorragia obstétrica esperable

Se refiere a la pérdida hemática habitual durante el parto vaginal u operación cesárea abdominal no complicada. Estos valores representan un monto de hasta 500 ml en el parto y hasta 1.000 ml en la operación cesárea; sin embargo el 40% de las enfermas exceden ese valor en el parto y el 30% lo supera en casos con cesárea (Jansen 2005). El sangrado máximo considerado normal es 1.000 ml medido a través de los sistemas de recolección en el parto o por el aspirado del campo quirúrgico y el peso de las gasas utilizadas durante la cesárea.

En el parto vaginal, existe una subestimación visual en el monto del sangrado que conlleva a la posibilidad de sub-valorar los volúmenes perdidos (Bose 2006). Este error se incrementa cuanto mayor es la hemorragia (Prasertcharoensuk 2000, Dildy 2004, Patel 2006). La estimación del monto representa solo una parte del volumen total del sangrado, en consecuencia debemos guiarnos por los controles vitales y los parámetros obtenidos luego de la reposición de la volemia.

Si el volumen de sangre perdida fue aún restituido con soluciones intravenosas, el valor del hematocrito no exhibirá cambios antes que se establezca la transferencia de líquido intersticial al intravascular. Luego, con la reposición de la volemia mediante soluciones cristaloides o coloides el hematocrito adquiere su real valor, antes de iniciar la reconstitución de la masa globular.

## **Etiología**

Para facilitar la orientación diagnóstica inicial, resulta conveniente clasificar las hemorragias de acuerdo con el período obstétrico considerado:

- 
- a. Antes de parto
    - Placenta previa
    - Desprendimiento de placenta
    - Ruptura uterina
    - Vasa previa
  - b. En el puerperio
    - Precoz (primeras 24 horas): Hemorragias Primarias*
      - Atonía uterina
      - Traumatismo cérvico-vaginal
      - Retención de restos ovulares
      - Trastornos adherenciales placentarios
      - Inversión uterina
    - Tardío (entre las 24 hs y la 6ta. semana): Hemorragias Secundarias*
      - Retención de restos ovulares
      - Endometriitis
      - Anormal involución del lecho placentario
      - Dehiscencia de la histerorrafia
  - c. Indiferentes
    - Coagulopatías congénitas
    - Coagulopatías adquiridas
      - Coagulación intravascular diseminada
      - Coagulopatía dilucional
-

En la mayor parte de las series, la atonía uterina se presentó en 90% de los casos, las laceraciones cérvico-vaginales en 7% y la retención de restos placentarios en 3% (Carroli 2008). Sin embargo, estas proporciones se modifican en la población urbana de países desarrollados, en la medida que las operaciones cesáreas incrementan su número, condicionando una incidencia creciente de acretismos placentarios y rupturas uterinas.

Previo al parto, las causas se vinculan con las anomalías placentarias. Durante el trabajo de parto deberá considerarse la posibilidad de ruptura uterina.

Con la expulsión del feto, la causa más frecuente de sangrado es la atonía uterina. Traumatismos del cuello uterino y de la vagina, resultan de lesiones producidas durante el periodo expulsivo. Laceraciones cervicales podrán extenderse al útero y requiere laparotomía exploradora (Arulkumaran 1999). La presencia de restos placentarios perpetúa la hemorragia al interferir sobre la contractilidad del miometrio. Luego del parto se controlará que la placenta expulsada esté completa, en caso contrario expulsar el resto mediante exploración manual o instrumental bajo anestesia regional o general.

En todos los casos con hemorragias postparto resulta ineludible un examen visual cérvico vaginal óptimo, con la finalidad de evaluar la posibilidad de desgarros como causa de hemorragias graves. Observamos que estas lesiones se asocian frecuentemente con atonías uterinas, adjudicada inicialmente como la causa del sangrado, comprobando mas tarde que una laceración cérvico-vaginal debió repararse oportunamente para evitar la hemorragia persistente. En otras oportunidades la sutura vaginal resultó insuficiente para cohibir un hematoma pelviano en progresión, que se logró controlar luego de una prolija hemostasia accediendo al piso pelviano por vía de una laparotomía.

Múltiples causas obstétricas originan coagulopatía por consumo en las pacientes gestantes: hematoma retroplacentario, feto muerto retenido, preeclampsia, hígado graso agudo, embolia de líquido amniótico, aborto séptico y otras infecciones.

Durante la gestación, la mujer cursa con un estado fisiológico "procoagulante", que la hace particularmente susceptible a activar el sistema de coagulación en determinadas circunstancias. Por tal motivo la hipotensión arterial sostenida o el shock, por sí mismos, podrán desencadenar el consumo de factores. A su vez, la coagulación intravascular diseminada aguda, en ocasiones, origina hipotensión arterial no dependiente de hipovolemia (Malvino 2009).

### **Enfoque diagnóstico y terapéutico antes del parto**

La hemorragia anteparto es definida como todo sangrado genital que ocurre a partir de 24ª semana del embarazo hasta el primero y segundo estadio del parto (Calleja 2006). En el 5% de los embarazos se presentan hemorragias antes del parto; en 1% de los casos se trata de placentas previas, desprendimiento placentario en 1,2% de las enfermas y en 2,8% se trata de hemorragias de etiología indeterminada (Mena 2005). La hemorragia prenatal representa un factor de riesgo independiente de mortalidad perinatal (Koifman 2008). Una primera aproximación diagnóstica con relación al probable origen de la hemorragia, esta dado por el momento en que ésta se inicia, y la presencia o no de dolor.

## Placenta previa

Un sangrado indoloro o con dolor vinculado únicamente con las contracciones uterinas durante el curso del segundo o tercer trimestre, es propio de la placenta previa (Reed 2008) que se presenta con una incidencia de 0.3-1.9% (Baron 1998, Frederiksen 1999, Crane 2000, Bhide 2004, Olive 2005, Oyelese 2006, Calleja 2006, Papinniemi 2007, Choi 2008).

Tiende a aumentar su incidencia en relación con el mayor número de operaciones cesáreas (Frederiksen 1999), legrados uterinos, abortos espontáneos o inducidos (Calleja 2006), y en mujeres con elevada paridad (Abu-Heija 1999). Pacientes multiparas de 40 o mas años tienen 5,6 veces mas riesgo de padecer placenta previa que aquellas nulíparas con edad entre 20 y 29 años (Illia 2001). La fertilización asistida predispone a mayor incidencia de placenta previa (Papinniemi 2007).

La ecografía confirma el sitio de implantación, cuando se efectúa transvaginal tiene una sensibilidad de 87,5% y una especificidad de 98,8% (Morgan 2003). También podrá efectuarse por vía trans-labial o trans-perineal (Reed 2008). Cuando el estudio se realiza entre las semanas 16<sup>a</sup> y 20<sup>a</sup> la incidencia de placenta previa es 4% a 6% (Reed 2008); luego este porcentaje disminuye con el desarrollo del segmento intermedio que en la 20<sup>a</sup> semana mide 0,5 cm y alcanza 5 a 10 cm en la semana 34<sup>a</sup>. Placentas previas que persisten en la semana 34<sup>a</sup> difícilmente se corrijan en el momento del nacimiento (Reed 2008).

El sangrado se presenta en el 80% de las enfermas con placenta previa, con un primer episodio antes de la semana 36<sup>a</sup> en la mitad de los casos (Morgan 2003). La repetición del sangrado incrementa el riesgo de hemorragia grave, así el 60% de las pacientes entre 24<sup>a</sup> y 36<sup>a</sup> semanas de gestación presentan sangrado adicional (Baron 1998, Sharma 2004).

Si bien en la mayor parte de las enfermas con sangrado no se aconseja el uso de drogas tocolíticas (Reed 2008), con útero inhibidores y transfusiones fue posible prolongar la gestación hasta la semana 34<sup>a</sup> en casos seleccionados, con evidente beneficio para el feto (Cotton 1980, Sharma 2004). La existencia de alteraciones en el monitoreo cardíaco fetal, la inestabilidad hemodinámica materna y/o la presencia de sangrado profuso decidirán la operación cesárea de urgencia (Reed 2008). Si la placenta ocluye el orificio cervical interno (placenta previa total o parcial) sin signos de sangrado genital, se efectuará la cesárea programada en la 37<sup>a</sup> o 38<sup>a</sup> semana, en un centro asistencial de tercer nivel, además de activar el protocolo de prevención y tratamiento para hemorragias obstétricas graves (Lala 2002). Determinar la posición de la placenta mediante la ecografía es importante para definir el sitio de la histerotomía (Reed 2008). Liberada la placenta es muy probable que el sangrado sobrevenga como consecuencia de una inadecuada contracción cervical, a pesar del efecto retractor de la ocitocina (Calleja 2006). En presencia de sangrado, el empaquetamiento cervical con gasa o la colocación de una sonda Foley lograron contener la hemorragia, en algunos casos (Singh 2003). Suturas de compresión bajas podrán intentarse cuando no se dispone de radiología intervencionista. En una serie sobre 346 casos, la histerectomía de urgencia debió realizarse en el 9% de las enfermas debido a la presencia de hemorragias masivas por atonías o con acretismos asociados (Choi 2008). Placentas previas oclusivas totales tienen mayor riesgo de histerectomía: 20% (Dola 2003).

En presencia de placenta previa, la posibilidad de transfusiones y el riesgo de histerectomía aumenta en forma significativa (Crane 2000) y por lo tanto las enfermas deberán transferirse a centros asistenciales que cuenten con los recursos necesarios para su asistencia (Olive 2005). La mortalidad materna es 0,03% y la perinatal 8,1% aproximadamente (Sharma 2004).



## Desprendimiento placentario

Cuando la hemorragia se asocia con dolor abdominal o dorsal intenso y persistente, contracción uterina sostenida y signos de sufrimiento fetal, el diagnóstico probable es desprendimiento placentario (Mena 2005). Con una incidencia 0.05-2% (Kramer 1997, Hutcheon 2002, Hladky 2002, Ananth 2005, Mena 2005, Tikkanen 2006) y con tendencia a incrementarse (Ananth 2005, Oyelese 2006). Existen diversos grados; Rasmussen (2009) considera formas severas aquellas que se presentan antes de la semana 37ª de gestación, peso fetal menor de 2.500 gramos o muerte perinatal.

El exacto origen de la separación prematura de la placenta no se encuentra debidamente aclarado (Ananth 2006) y la mayor parte de las explicaciones la vinculan con anomalías vasculares y placentarias. En el 26% de los desprendimientos, la preeclampsia se encuentra presente (Abdella 1984) y aumenta el riesgo de desprendimiento 3,8 veces; resultando 2,8 veces para enfermas con preeclampsia sobreimpuesta, y sin mayor riesgo en gestantes con hipertensión crónica o preeclampsia leve (Hladky 2002, Sanchez 2006, Tikkanen 2006, Ananth 2007). Existe mayor incidencia de desprendimiento placentario en enfermas que sufren eclampsia (Tinakken 2006).

Además fueron referidos como factores de riesgo la edad avanzada ( $\geq 35$  años), la anemia gestacional, la diabetes, el cordón corto o con inserción velamentosa, el tabaquismo, la ruptura prematura de membranas (Rasmussen 2009) y el desprendimiento en una gestación previa (Sholl 1987, Ananth 2005, Tikkanen 2006, Rasmussen 2008); en otro contexto, la cocaína es capaz de provocarla por vasoconstricción sostenida. El riesgo de recurrencia en el embarazo subsiguiente se incrementa en 10 veces (Hladky 2002, Oyelese 2006). No existe una definida vinculación entre las trombofilias y desprendimiento placentario (Hladky 2002). En casos con polihidramnios, la ruptura espontánea o artificial de las membranas podrá causar el desprendimiento al ocasionar la brusca descompresión de la cavidad uterina (Calleja 2006).

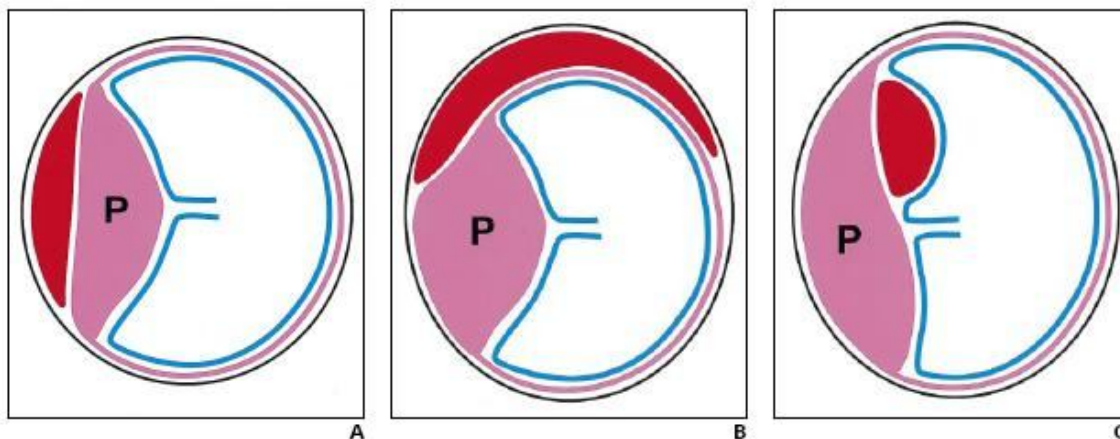


Fig. 1.—Drawings show classification of hematomas in and around placenta.

P = placenta, red = hematoma, blue line = amnion, pink line = chorion.

A. Retroplacental bleeding is found behind placenta.

B. Subchorionic bleeding dissects chorion and endometrium; when such bleeding involves margin of placenta, it is called marginal subchorionic hematoma.

C. Subamniotic hemorrhage is contained within amnion and chorion and thus extends anteriorly to placenta but is limited by reflection of amnion on placental insertion site of umbilical cord. Subamniotic bleeding is rare.

El desprendimiento podrá asentar en la región retroplacentaria, subcoriónica o subamniótica (preplacentaria) (Oyelese 2006) (figura 1). El desprendimiento limitado al borde placentario, se denomina ruptura del seno marginal y causa un sangrado con características venosas, a diferencia del verdadero desprendimiento que se comporta como una hemorragia de origen arterial (Hladky 2002), por este motivo se interpretó que en el primero de los casos el riesgo fetal se vincula con el parto prematuro más que con asfixia.

Debe considerarse, que en el 20-35% de los casos la hemorragia queda limitada a un hematoma retroplacentario (Lala 2002, Morgan 2003) cuyo volumen podrá llegar a ser considerable, hasta 2.000 ml, que no se exterioriza con sangrado por vagina. Ocasiona un severo consumo de factores con marcada hipofibrinogenemia y liberación de tromboplastinas en la circulación materna (Hladly 2002). El shock hipovolémico se presenta en el 18% de los casos, podrá conducir a la insuficiencia renal aguda por necrosis tubular aguda, o necrosis cortical cuando la coagulación intravascular diseminada se hace presente (Oyelese 2006) en el 5% de las pacientes (Mena 2005).

El sufrimiento fetal no resulta únicamente de la presencia de coágulos que comprimen y obliteran el espacio intervelloso reduciendo la superficie efectiva para el intercambio placentario, sino también por la liberación de prostaglandinas que originan espasmo uterino interfiriendo con la perfusión de la región placentaria aún adherida (Papp 2003) y que, además estimulan las contracciones promoviendo el parto prematuro (Hladly 2002). La trombina generada en el espacio retroplacentario fue considerada un potente útero contractor (Oyelese 2006).

La madre presentará una coagulación intravascular diseminada dentro de la primer hora de completado el desprendimiento total de la placenta (Hladly 2002). Sin embargo hasta en un tercio de las enfermas con esta patología los síntomas podrán estar ausentes (Sholl 1987, Tikkanen 2006). En aquellos casos con desprendimiento de escasa extensión, solo la inspección de placenta luego del alumbramiento permitirá confirmar el diagnóstico (Hladly 2002). De acuerdo con la extensión del desprendimiento se lo clasificó en tres grupos - *Sher Grading System*.

*Grado I:* sangrado menor de 100 ml, sin contractura uterina ni distrés fetal

*Grado II:* el útero es doloroso, está contracturado, existe distrés fetal y la hemorragia no se exterioriza por vagina

*Grado III:* muerte fetal, shock materno, con extenso hematoma retroplacentario. Este último estadio presenta coagulopatía en el 33% de las enfermas (grado IIIb) que se encuentra ausente en los dos tercios restantes (grado IIIa)

La ecografía tiene un elevado porcentaje de resultados falsos negativos. El sangrado retroplacentario reciente posee características ecográficas similares a la placenta, e impide su identificación certera (Calleja 2006). En una serie, solo en el 25% de los casos el diagnóstico fue confirmado mediante la ecografía (Sholl 1987) y 15% en la población estudiada por Tikkanen (2006). En ninguna serie publicada, la ecografía superó el 50% de sensibilidad; de todos modos el estudio deberá realizarse para descartar placenta previa.

En aquellos casos donde exista compromiso fetal manifiesto, el tratamiento se basa en reponer rápidamente la volemia, restituir los factores consumidos sobre la base de plasma fresco y crioprecipitados y proceder con la cesárea de urgencia si el feto es viable aún. La coagulopatía por consumo deberá corregirse al igual que la hipovolemia antes de iniciar la cirugía. Elevados valores de PDF circulantes o la existencia de infiltración hemorrágica del miometrio (útero de Couvelaire) se asocian con atonía secundaria. En estas condiciones, el riesgo de muerte fetal aumenta 8,9 veces (Morgan 2003) y cuando la superficie placentaria afectada supera el 50%, la muerte fetal es muy probable (Hladly 2002). Con actividad contráctil uterina persistente, la inminencia de parto prematuro resulta habitual (Sholl 1987).

La evolución y el pronóstico materno se vinculan con la severidad de la enfermedad, en cambio el pronóstico fetal se relaciona no solo con la extensión del desprendimiento sino además con el riesgo de parto prematuro (Oyelese 2006) presente en el 59% de las enfermas (Tikkanen 2006). El

porcentaje de prematuridad es de 50-70% aproximadamente (Mena 2005) comprende aquellos neonatos con menos de 37 semanas de edad gestacional y bajo peso al nacer, menor de 2.500 gramos.

Resultó una conducta habitual en el pasado, proceder con la interrupción inmediata del embarazo una vez que el diagnóstico de desprendimiento placentario fuera confirmado. Más recientemente, se observó que el pronóstico de los neonatos resultó afectado por el grado de prematuridad, más que por la posibilidad de asfixia intrauterina en casos con desprendimientos de leve o moderada extensión. Por este motivo, en fetos muy prematuros y en ausencia de signos que indiquen distrés o progresión del desprendimiento placentario, se evaluará la posibilidad de continuar la gestación recurriendo al uso de tocolíticos mientras se completa la maduración pulmonar fetal con corticoides (Hladly 2002). El sulfato de magnesio es la droga de elección por carecer de efectos sobre la hemodinamia materna.

Con embarazos a término o próximo al mismo, se procederá de inmediato con el parto o cesárea, según convenga de acuerdo con la condición del binomio. La cesárea de urgencia, 91% de los casos en la serie de Tikkanen (2006), podrá indicarse por distrés en fetos viables, vinculado con desprendimientos moderados a severos, o por inestabilidad hemodinámica materna (Hladly 2002), de lo contrario el parto vaginal es preferible (Oyelese 2006). En caso de muerte fetal, resultará conveniente inducir el parto cuando la presentación y las condiciones maternas lo permitan. Con edad gestacional entre la 20<sup>a</sup> y 34<sup>a</sup> semana, en ausencia de distrés fetal podrá adoptarse una conducta expectante, bajo estrecha vigilancia clínica y ecográfica, monitoreo fetal y el tratamiento adecuado (Oyelese 2006).

Completado el alumbramiento, el riesgo de atonía es elevado. En ocasiones, una vez estabilizado el cuadro hemodinámico materno, ya controlada la hemorragia y efectuada la reposición de la volemia, se pone de manifiesto la existencia de una preeclampsia no diagnosticada con anterioridad. La morbilidad materna es frecuente en los casos graves, pero la muerte resulta excepcional (Oyelese 2006). La mortalidad perinatal global varía entre 11,9% (Hladly 2002) y 22%, en la mitad de los casos vinculado con prematuridad (Oyelese 2006). En la serie de Tikkanen (2006) la mortalidad perinatal fue 9,2%.

## **Enfoque diagnóstico y terapéutico durante el parto**

### Ruptura uterina

La ruptura uterina se expresa con dolor intenso, permanente y hemorragia exteriorizada por vagina, intraperitoneal (Gutierrez 2003) o hematoma del ligamento ancho. El shock estuvo presente en 48% de los casos referidos por Bakour (1998). En el 7% de los casos el diagnóstico se efectuó en el periodo prenatal, 70% fueron identificadas durante el parto y 23% en el puerperio inmediato (Kapoor 2003). En la serie de Zwart (2009) el 80% de las rupturas ocurrieron durante el trabajo de parto. En ocasiones la ruptura fue un hallazgo diagnóstico durante una laparotomía indicada por distrés fetal (Khan 2004, Ozdemir 2005). Fuera del trabajo de parto, por deshiscencia de cicatriz de cesarea previa, los síntomas resultaron menos manifiestos y el diagnóstico fue confirmado en el puerperio inmediato mediante TAC (Eller 2009) o RNM (Lombaard 2006, Teunissen 2007).

La ruptura uterina podrá ocurrir en úteros previamente sanos o en aquellos que presentan una cicatriz previa, resultando más frecuentes estos últimos.

Complicación presente en el 0.02-0.3% de las mujeres en trabajo de parto (Ofir 2003, Zeteroglu 2005, Murphy 2006, Grossetti 2007, Zwart 2009), con mala presentación o distocia (Ofir 2003), neonatos de más de 4.000 gramos (Kaczmarczyk 2007), en grandes multiparas ( $\geq 5$  partos) debido al adelgazamiento y debilidad del segmento (Zeteroglu 2005), edad materna mayor de 30-35 años (Lieberman 2001, Kaczmarczyk 2007), edad gestacional mayor de 42 semanas (Kaczmarczyk 2007), inducción de la maduración cervical (Hoffman 2004) y vinculada con la administración de altas dosis de útero inductores (Zelop 1999, Miles 2000, Catanzarite 2006, Grossetti 2007), en particular las prostaglandinas (Ravasia 2000, Majoko 2002, Thomas 2003, Lin 2004, Buhimschi 2005, Turner 2006, Chang 2006, Grossetti 2007, Kaczmarczyk 2007) que se vinculó con un aumento significativo de la prevalencia, hasta 2,4% (Lyndon 2001) y mayor aún en enfermas con cesárea previa: 5,6% (Plaut 1999, Miles 2000, Lydon 2001). La acción de la prostaglandina E<sub>2</sub> como responsable de las rupturas en úteros con cesárea previa fue discutida (Vellekoop 2006).

En los últimos años esta incidencia de la ruptura uterina tiende a aumentar (Kwee 2006), llegando a alcanzar una prevalencia de 0,3% a 1,7% en mujeres con cesárea previa (Lieberman 2001, Oteng-Ntim 2002, Kaczmarczyk 2007).

En un caso publicado en fecha reciente, la ruptura doble de la pared posterior se diagnosticó en el postparto en una mujer con enfermedad mixta del tejido conectivo (Hasmuller 2010).

Se observó un adelgazamiento progresivo del segmento a medida que el embarazo progresa, resultando mayor en mujeres con cesárea previa que en quienes carecen de este antecedente (Lang 2010). Con cesáreas previas, el grosor del miometrio menor de 1-1,5 centímetros medido en el tercer trimestre mediante ecografía, representa otro factor de riesgo de ruptura (Lombaard 2006, Mestre 2007).

En el 92,9% de los casos ocurre en úteros con cicatriz previa (Kwee 2006). Toda intervención quirúrgica que genere una cicatriz uterina, resultará en debilidad regional de la pared que predispone a la ruptura durante la gestación o el parto, elevando el riesgo 10 veces (Mesleh 1999, Sahu 2008). Las incisiones bajas, transversas o verticales, tienen menor riesgo de ruptura que las cicatrices de la cesárea clásica o en "T" (Lieberman 2001, Bodega 2005, Lang 2010). Estas cirugías no solo comprenden a la cesárea sino además: el legrado de la cavidad (Nkwabong 2007) y la ablación endometrial (Bowling 2010) que se vinculan con la posibilidad de provocar una perforación, en ocasiones inadvertida (Okeahialam 1997); miomectomías; resección de cuerno uterino; traumatismos, placenta íncrета o pércreta (Huang 2005, Wang 2006) y abortos instrumentales (Lin 2004).

Con una cesárea previa la incidencia de ruptura uterina fue 0,8% y aumentó a 3,7% con dos cesáreas previas (Caughey 1999). En una extensa serie referida por Lang (2010) la incidencia fue 0,7%, asintomática en la mayor parte de las enfermas. En un análisis retrospectivo efectuado por Lydon-Rochelle (2001) en mujeres con múltiples cesáreas previas, la incidencia de ruptura fue 1,6:1.000 en el embarazo y 5,2:1.000 durante el trabajo de parto. En estos casos, el periodo transcurrido entre gestaciones se relaciona de manera inversa con la posibilidad de ruptura uterina (Esposito 2000, Lieberman 2001). La incidencia de ruptura en un útero con cesárea previa, resultó mayor cuando la cesárea se efectuó pre-término (Sciscione 2008) y con edad gestacional avanzada (Murphy 2006). Un antecedente de interés es la existencia de fiebre en el postoperatorio de cesárea (Lang 2010); se comprobó que la ruptura estuvo presente en el 38% de quienes referían esa complicación contra el 15% en el grupo control (Lieberman 2001).

La ruptura uterina en primigestas sin cirugías previas, resulta infrecuente (Stronge 1998, Fawzi 1998, Mesleh 1999). En estas circunstancias, se refirió una incidencia de 0,009% (Wang 2006) y 0,06% (Lang 2010), llegando a 0,16% de los casos (Sahu 2008). Kapoor (2003) reunió 108 casos de ruptura uterina sin cicatriz uterina previa, con una mortalidad materna de 10,2% y perinatal de 34,3%.

La ruptura afecta el segmento en el 92% de los casos con y si cesárea previa (Onwuhafua 1998, Ofir 2004), y es completa cuando afecta la pared muscular y la serosa estableciéndose una comunicación directa entre la cavidad uterina y la peritoneal, presente en el 65% de los casos publicados por Zeteroglu (2005). Se considera incompleta si la ruptura se encuentra cubierta por el peritoneo visceral o el ligamento ancho. Deberá diferenciarse de la dehiscencia de histerorrafia previa, que es la forma mas frecuente de observar en la actualidad; en estos casos existe una separación de la cicatriz con sangrado limitado, mientras el peritoneo y las membranas fetales permanecen intactas. Los acretismos se asocian con ruptura en el 15% de los casos (Fox 1972).

El fondo uterino es doloroso, las contracciones uterinas disminuyen en frecuencia, la presentación no progresa de plano, y la dilatación cervical no se completa, resultando el distrés fetal el signo más frecuente de observar (Soltan 1996). Cambios en el ritmo cardíaco fetal, en particular la presencia de desaceleraciones variables o bradicardia, resultaron signos precoces vinculados con el inicio de la ruptura uterina, cuando se asociaron con dolor abdominal entre las contracciones (Ozdemir 2005, Pryor 2007, Lang 2010). La aparición de hematuria durante el trabajo de parto es sugestiva de laceración vesical secundaria a ruptura uterina (Lombaard 2006). Luego sigue hipotensión arterial que requiere tratamiento hasta lograr la compensación hemodinámica y laparotomía urgente mediante incisión mediana infraumbilical. En el parto, expulsado el feto, la exploración transvaginal manual de la cavidad bajo efecto anestésico podrá revelar el defecto en la pared. Entre el 80% y el 99% de los casos de ruptura uterina, la hemorragia externa o el hemoperitoneo (Gutierrez 2003) estuvieron presentes (Sahu 2008). Las lesiones vesicales y la necesidad de transfusiones se vincularon con los casos más graves (Chauhan 2003). En un caso se constató como a través de la brecha uterina se desplazó el intestino delgado, apareciendo en la vagina (Umezurike 2008).

Hipotensión arterial y muerte fetal intrauterina son frecuentes de observar en las rupturas uterinas sin cicatriz previa: 89% de incidencia para ambas complicaciones; mientras que dolor abdominal y distrés fetal son síntomas habituales en úteros rotos con cicatriz previa: 76% y 64% respectivamente; estos datos indican que el cuadro reviste mayor gravedad en aquellos casos de ruptura uterina sin cicatriz previa (Chuni 2006, Lombaard 2006). El hemoperitoneo con shock hemorrágico es más frecuente de observar en las rupturas de úteros sin cicatriz previa, mientras que el sangrado vaginal estuvo presente en el 27% de las enfermas (Zwart 2009). Se mencionó la menor severidad del sangrado cuando la ruptura provino de una cicatriz por tratarse de un tejido avascular (Palacios 2009). Teniendo en cuenta que la ruptura podrá ocurrir durante el trabajo de parto bajo el efecto de una anestesia peridural, se tendrá en consideración todo dolor que sea referido por la enferma a nivel de la espalda, hombros o abdomen superior (Gutierrez 2003). El intento de parto en gestante con cesárea previa se efectuará en los centros asistenciales que cuenten con la mayor complejidad para asistir las complicaciones que pudieran derivar de esta patología.

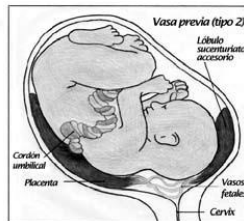
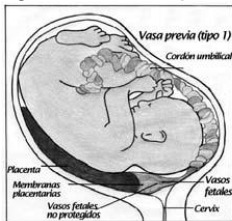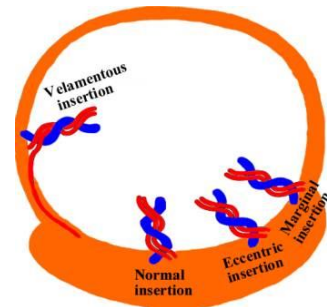
Ante la sospecha de ruptura uterina se procederá a efectuar una laparotomía urgente (Lombaard 2006). La ruptura transversal del segmento intermedio podrá repararse mediante sutura si es menor de 4 centímetros. Lesiones extensas del fondo uterino se resuelven mediante una histerectomía, 26% de los casos en la serie de Ofir (2003), 47% referido por Ziadeh (1999), 65% en la publicación de Zeteroglu (2005) y hasta 70% comunicado por Ozdemir (2005) en coincidencia con la casuística de Thakur (2001). Con rupturas que afectan la parte baja del segmento anterior, se descartará el compromiso vesical (Thakur 2001, Sahu 2008) cervical y vaginal (Lombaard 2006). Los desgarros laterales se vinculan con laceraciones vasculares e importantes hematomas del ligamento ancho, con extensión de la lesión al fondo de saco vaginal (Thakur 2001). El ligamento será abierto y explorado, identificando el uréter para evitar lesionarlo, las arterias deberán ligarse y el sangrado venoso podrá controlarse mediante empaquetamiento, mientras se procede con la reparación uterina (Lombaard 2006). Los desgarros vesicales serán reparados (Oteng-Ntim 2002), y una sonda permanecerá colocada durante 10-14 días (Lombaard 2006).

Palacios (2009) efectuó la reparación de una ruptura cicatrizal en la 20ª semana de gestación, que continuó sin complicaciones hasta la 32ª semana en que se realizó la cesárea programada.

La mortalidad materna es variable entre las diferentes series y en todas menor a 10% (Zeteroglu 2005) salvo en aquellos casos donde la ruptura ocurrió fuera del hospital y existió demora en la atención (Onwuhafua 1998, Thakur 2001). La mortalidad fetal vinculada con la ruptura fue 61,5% sobre 1.381 casos revisados en la literatura (Suner 1996). Sin embargo, en recientes publicaciones la mortalidad bajó a 9% (Kaczmarczyk 2007, Zwart 2009). El riesgo de repetir la ruptura en embarazos ulteriores es 4-19% (Gutierrez 2003), desaconsejándose intentar el parto vaginal (Lombaard 2006). Si la ruptura afectó el fondo uterino, el riesgo de recurrencia se eleva a 32% (Lang 2010).

### Vasa previa

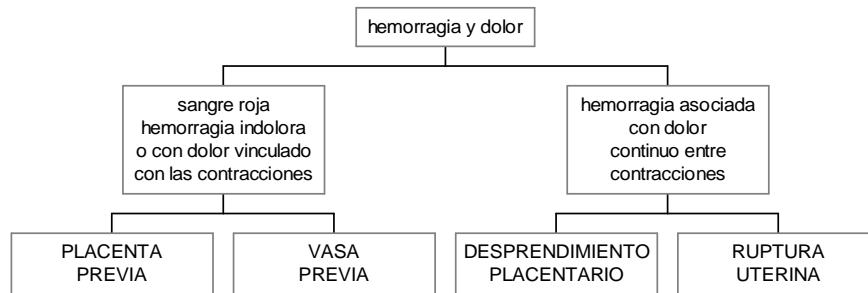
La existencia de sufrimiento fetal severo que no guarda relación con una hemorragia indolora, de moderada magnitud, que se inicia de manera brusca, coincidente con la ruptura de membranas por amniorraxis o espontánea durante el trabajo de parto, sugiere la existencia de "vasa previa". Es una patología infrecuente: un caso cada 2.500-3.000 nacimientos (Hutchon 2002, Galicia 2005, Oyelese 2006, Ameryckx 2006) que causa exanguinación fetal. La placenta previa se vincula con inserción velamentosa del cordón en 7,5% de los casos (Papinniemi 2007). En estos casos, los vasos umbilicales se encuentran desprotegidos de la gelatina de Warthon que normalmente forma el cordón, se insertan en las membranas amnióticas, fuera del tejido placentario (Andrés 2007) como se muestra en la figura de la derecha. Estos vasos se interponen entre la presentación fetal y el orificio interno cervical, figura de la izquierda (Lee 2000, Galicia 2005). En la otra la figura los vasos vinculan placenta



bilobuladas o sucenturiatas (Robert 2003) mas frecuentes de observar con gestación múltiple (Ameryckx 2006). La madre no corre riesgo importante, pero aún contando con el diagnóstico prenatal la mortalidad fetal alcanza 33-50% (Nwagbara 1997, Oyelese 1999, Catanzarite 2001, Hutchon 2002). La pérdida de 60-100 ml de sangre podrá comprometer la

salud fetal (Garg 2002) si se considera que la volemia fetal al término de la gestación es 250 ml aproximadamente (Oyelese 1999). Podrá diagnosticarse accidentalmente mediante el examen digital cervical al palpar los vasos fetales a través de las membranas (Oyelese 2006), cuya compresión causa bradicardia fetal (Ameryckx 2006) y expone a la posibilidad de una hemorragia. La ecografía transvaginal Doppler que posee una especificidad de 91% (Lee 2000, Catanzarite 2001, Galicia 2005). También podrá diagnosticarse mediante amnioscopia o RNI (Oyelese 2003). La ecografía Doppler color transvaginal deberá realizarse en todos los casos con placenta previa para descartar la presencia de vasa previa y es este caso efectuar el diagnóstico diferencial con la interposición del cordón, que se desplazará con los cambios de posición maternos (SOGC 2010). Se resolverá mediante una operación cesárea de urgencia. Con diagnóstico prenatal, se aconseja la operación cesárea programada en la semana 34-35<sup>a</sup> (SOGC 2010).

## Hemorragias en el Periodo Preparto o Parto



### Causas más frecuente de hemorragia obstétrica en el postparto

Liberado el feto de la cavidad uterina, una aproximación inicial sobre el origen de la hemorragia, se efectúa tomando como referencia la remoción de la placenta.

#### Acretismos placentarios

Si la placenta no fue expulsada luego de 30 minutos (Henrich 2008), y durante el intento de remoción manual se constata que carece de plano de clivaje, iniciándose una hemorragia severa, el diagnóstico probable es acretismo placentario, en particular cuando la implantación es baja con el antecedente de cesárea. Se refiere una frecuencia de 1 caso de acretismo cada 2.500 nacimientos (ACOG 2002), con una incidencia creciente en nuestra casuística que llega a 1:1.300 aproximadamente.

El riesgo de padecer placenta ácreta aumenta con el número de cesáreas previas (Zaideh 1998, Armstrong 2004). Este riesgo fue cuantificado en 0,2%, 0,3%, 0,6%, 2,1%, 2,3% y 7,7% en pacientes que fueran sometidas de una a seis cesáreas respectivamente y se incrementa de manera significativa si además la implantación placentaria es baja (placenta previa): 3-5% hasta 67% aproximadamente con el antecedente de una a cinco cesáreas previas (Clark 1895, ACOG 2006). Las gestaciones en cuernos rudimentarios se asocian con acretismos en el 11,9% de los casos; sobre 33 casos de ruptura cornual, 7 se vincularon con acretismos coexistentes (Oral 2001).

Resulta interesante mencionar la probable discrepancia que pudiera surgir entre el diagnóstico clínico de acretismo, y el que se establece a través del estudio histopatológico de la placenta (Armstrong 2004, Wu 2005). Uniendo ambos criterios se consideró la existencia de acretismo en casos con: 1. confirmación histopatológica en una pieza de histerectomía; 2. dificultad manual para remover la placenta sin evidencias de un plano de separación, transcurridos 20 minutos del parto conducido mediante manejo activo y; 3. severo sangrado continuo del lecho placentario luego de la remoción de la placenta, en presencia de un útero contraído. Tomando como base estos criterios, el 55,9% de los casos correspondieron a acretismos con confirmación histopatológica, acretismos 8,1% y percretismos 4,5%, mientras que en 31,5% restante el diagnóstico se fundamentó en los hallazgos clínico-quirúrgicos (Wu 2005, Palacios 2008).

En la actualidad, mediante ecografía Doppler color (Comstock 2004, Warshak 2006) y resonancia nuclear magnética con gadolinio se efectúa el diagnóstico con elevado grado de certeza en el periodo prenatal siempre que el adiestramiento y la experiencia del operador resulta adecuada (Palacios 2005, Palacios 2008). Por causas indeterminadas las alfa fetoproteínas se encuentran elevadas (Marcickiewicz 2005), lo mismo ocurre con la creatinina-kinasa – CPK – y la gonadotrofina coriónica (Duarte 2008).

La hemorragia grave en el curso del acretismo no solo se presenta durante el alumbramiento; también podrá manifestarse durante la gestación. Varios autores presentaron casos durante el segundo y tercer semestre con hemoperitoneo por percretismo con invasión fúndica y ruptura uterina (Dwyer 1998, LeMarie 2001, Massotto 2001, Gupta 2003, Lapresta 2003, Baruah 2004, Vyjayanthi 2002, Huang 2005). Otros casos similares fueron referidos en los que el implante se localizó sobre una cicatriz previa (Maria 2003, Martinez 2004, Roca 2009). También podrá simular el comportamiento de una placenta previa con sangrados vaginales severos (Chapman 1999, Khan 2004, Habek 2007). En otro caso el sangrado exanguinante se hizo presente en el curso de la tercera semana del puerperio, comprobándose la existencia de un acretismo cervical no advertido durante el parto (Olatunji 2005). Con el diagnóstico efectuado en el curso del primer trimestre de la gestación, se considerará la posibilidad de intentar un tratamiento conservador mediante embolización arterial y/o citostáticos (Kapoor 2003, Tseng 2006).

Las enfermas con placenta previa-ácreta tienen alta probabilidad de hemorragia postparto y de histerectomía de urgencia. No toda la superficie placentaria podrá verse afectada (Teo 2008). En desconocimiento de su existencia, todo intento de remover la placenta inicia un sangrado considerable (Teo 2008), de inmediato se detendrá la maniobra extrayendo solo la porción removible (Komulainen 1995). Continuar con la remoción de la placenta incrementa la morbilidad materna de 36% a 67% (Eller 2009). La compresión bimanual abdomino-vaginal del útero, el balón intracavitario, el clampeo elástico de los parametrios o de la aorta infrarrenal, reducen inicialmente el sangrado, mientras se dispone con urgencia el tratamiento definitivo que mejor convenga para el caso (Palacios 2008).

Con el diagnóstico establecido, la utilización de protocolos de tratamiento disminuye la morbilidad y evita la histerectomía en un número considerable de mujeres (Chow 2004, Martinez 2005). Identificada la localización de la placenta, se tomará la precaución de realizar la histerotomía lejos de su implantación para evitar provocar hemorragias exanguinantes. Las incisiones fúndicas o en la cara posterior del útero requieren la exteriorización del mismo (Wax 2004). Esta maniobra podrá incrementar la posibilidad de embolismo aéreo.

Ante la imposibilidad de remover la placenta, deberá optarse por alguna de las tres posibilidades terapéuticas posibles.

1. Proceder con la histerectomía total sin remover la placenta en la 34-35ª semana (Duarte 2008, Hull 2010), salvo en aquellos casos en los que se afecte la porción superior del segmento, en los que se podrá realizar la ablación subtotal (Palacios 2008). En todos los casos el procedimiento se llevará a cabo previa interrupción del flujo sanguíneo con ligaduras de las arterias hipogástricas (Chapman 1999), embolización arterial o posicionamiento de catéteres con balones en ambas arterias hipogástricas mientras se realiza la exéresis del órgano reproductor (Levine 1999; Shih 2005, Senthiles 2006, Sumigama 2007, Angstmann 2010). Massiah (2006) considera más efectivo el balón oclusivo en la hipogástrica, que la ligadura de la rama anterior de anterior de la arteria, considerando que esta última técnica no evita la circulación retrógrada que se establece a través de la rama posterior. La histerectomía en casos con acretismos redujo la mortalidad actual a menos de 2% (Khadra 2002) pero el costo fue la pérdida de la fertilidad. Deberán considerarse las complicaciones vinculadas con la cesárea-histerectomía electiva por acretismos. En una serie de 29



enfermas bajo esas circunstancias, se causó sección ureteral accidental en dos casos y la relaparotomía por hemorragia fue necesaria en 4 enfermas (Hoffman 2010).

El *American College of Obstetricians and Gynecologists* considera que la cesárea-histerectomía es el tratamiento de elección en caso de placenta ácreta. En fecha más reciente, Warshak (2010) insiste con esta conducta terapéutica que, por sobre todo, se vincula con la experiencia, recursos y conocimientos de cada autor (Shih 2006) como así también con la posibilidad de contar con diagnóstico prenatal, el grado y la extensión de la lesión definitivamente establecido durante la cirugía, la presencia de hemorragia aguda con inestabilidad hemodinámica y del deseo de mantener la fertilidad por parte de la madre (Makhseed 1995, Ryan 2002).

2. La segunda alternativa se refiere a evaluar la posibilidad de efectuar la resección de la zona afectada y completar con la reparación del útero, si las condiciones técnicas lo permiten (Palacios 2004, Martínez 2005). Palacios (2005) publicó su extensa experiencia en la reconstrucción uterina, utilizando todos los recursos actualmente disponibles para extirpar la zona afectada por placenta pécrceta con conservación del órgano reproductor, cuando las condiciones anatómicas lo permitieron. Bennich (2005) propuso un nuevo método hemostático para las implantaciones bajas mediante ligaduras pre-posicionadas que se tensan luego del alumbramiento. Dawlatly (2007) obtuvo el control del sangrado profuso originado en la cara posterior del segmento luego de extraer una placenta ácreta, mediante una nueva técnica de inversión y sutura del cuello uterino sobre el área afectada. Nishijima (2005) intentó con éxito separar manualmente placentas ácretas mediante histerotomía vertical, eversión de los bordes uterinos e inyección local de ocitocina.

3. La tercera opción, posible solo en ausencia de sangrado, es efectuar un tratamiento conservador; dejando la placenta *in situ* a la espera de su involución y reabsorción espontánea, que puede prolongarse por hasta seis meses (Komulainen 1995, Lam 2004, Clement 2004, Jwarah 2006, Yee 2008), o bien con cuatro a seis dosis de metotrexate 50 mg/m<sup>2</sup> o 1 mg/kg peso IV asociados a ácido fólico 5 mg por vía IM a días alternos o cada semana (Hundley 2002, Marcickiewicz 2005, Morken 2006). Podrá efectuarse el seguimiento semanal mediante la ecografía Doppler y el dosaje de la gonadotropina coriónica, complementado con la RNM mensual (Armstrong 2004, Honnma 2007, Heiskanen 2008). De este modo, en la serie de Provansal (2010), de 14 enfermas con deseos de procrear, 12 pudieron llevar adelante una nueva gestación. Otras requirieron histerectomía secundaria.

El tejido necrótico predispone al desarrollo de dos complicaciones, la infección (Chiang 2006, Hays 2008) y el resangrado luego de su expulsión espontánea, manual o instrumental, días o semanas más tarde (Armstrong 2004, Clement 2004, Luo 2005, Kayem 2007, Teo 2008). En dos pequeñas series, 15% de las enfermas presentaron endometritis puerperal (Kayes 2004, Bretelle 2007). Algunos aconsejan antibiótico profilaxis con aminopenicilinas con inhibidores de la beta lactamasa durante los 3 a 10 días posteriores al nacimiento (Hundley 2002, Kayes 2006). También se comprobó el desarrollo de coagulación intravascular diseminada varias semanas después del nacimiento (Hays 2008) y en el transcurso del segundo semestre de gestación (Okada 2007). En una serie de 26 casos con acretismos, dos mujeres fallecieron por coagulopatía (Shahin 2010). En una revisión sobre 60 enfermas sometidas al tratamiento conservador, 11 cursaron con infección, 21 presentaron sangrado genital y cuatro padecieron coagulación intravascular diseminada (Hsu 2009). En otra serie de 167 enfermas, el tratamiento conservador resultó exitoso en 78% de los casos. Las complicaciones graves surgieron en 10 pacientes, una de las que falleció como consecuencia de mielosupresión y nefrotoxicidad vinculada con el metotrexate (Senthiles 2010). En este último grupo la sepsis grave se presentó en 4,2% de los casos, mientras que el 28% de las púerperas padecieron algún tipo de infección: endometritis 9%, infecciones de heridas 4,7%, peritonitis y pielonefritis 1,2% entre otras. Algún tipo de morbilidad ocurrió en 16% de las enfermas, y se elevó a 25% cuando la placenta pécrceta invadió la vejiga (Senthiles 2010).

En otras enfermas con percretismos, el tratamiento conservador permitió efectuar semanas mas tarde la histerectomía secundaria con cistectomía parcial, una vez que la lesión involucionó a su mínima expresión, tomando todos los recaudos para lograr el mejor resultado (Lee 2008). El tiempo de espera promedio para efectuar la histerectomía fue 39 días, con un rango de 9 a 105 días (Sentilhes 2010). A pesar que en un número seleccionado de enfermas la histerectomía diferida fue necesaria, el método conservador redujo la incidencia de histerectomía de 85% a 15% (Kayem 2004, Yap 2008). La imposición de evitar el uso de hemoderivados en testigos de Jehová, inclina la conducta a favor del tratamiento conservador en este grupo de enfermas (Weinstein 2005).

El metrotexate inhibe la reproducción celular y conduce a la necrosis del tejido placentario a través de la reducción del flujo sanguíneo (Buckshee 1997). No existe un protocolo de tratamiento establecido para su uso. Los efectos adversos incluyen toxicidad gastrointestinal, estomatitis, mielosupresión, hepatotoxicidad, fallo renal y fibrosis pulmonar (Lee 2008) y requiere monitoreo de hemograma, recuento plaquetario, hepatograma y función renal (Crespo 2005). Esta contraindicado en casos en los que la lactancia es deseada (Lee 2008).

Acretismos con areas poco extensas de adherencia, podrán resolverse mediante la extracción placentaria, obteniendo la hemostasia con puntos de sutura sobre la misma (Marcickiewicz 2005), o mediante la utilización de diversas técnicas de aposición y compresión uterina (Somunkiran 2007). Los empaquetamientos y los balones intracavitarios también podrán resultar efectivos (Chow 2004). En casos con acretismos corporales, el sangrado podrá controlarse durante el tiempo suficiente hasta completar la hemostasia definitiva, mediante el uso de un torniquete cervical (Ikeda 2005). En seis casos con acretismos corporales, luego de la cesárea, se llevó a cabo el tratamiento conservador con desvascularización complementaria mediante ligaduras quirúrgicas regladas (Verspyck 2005).

En un caso de acretismo, el intento de remover la placenta condujo a un sangrado severo que fue controlado mediante la inyección subendometrial sobre el area de sangrado, de uno o dos mililitros por vez de una dilución de 5 U de vasopresina en 20 ml de solución salina. La droga posee efecto vasoconstrictor mediado por los receptores  $V_1$ , que incrementan el calcio intracelular en la pared muscular de las arteriolas (Zaki 1997).

Si bien durante el periodo prenatal la placenta pércrta con invasión vesical no suele dar síntoma alguno, existe la posibilidad de hematuria grave en el 9% de los casos (Jaswal 2002, Takai 2005, Oyelese 2006) y podrá resultar de tal magnitud que conduzca a la exanguinación y muerte (Kotwal 1999). La hematuria también podrá surgir semanas después de iniciado el tratamiento conservador en enfermas con percretismo (Diop 2009). La mortalidad materna y perinatal se eleva cuando la vejiga sufre invasión trofoblástica (Caliskan 2003).

Karma (2003) mediante el uso del haz de argón logró una adecuada disección del plano útero-vesical en un caso de percretismo. Si la separación de la vejiga no es posible, la exéresis de la región afectada con cistectomía parcial y reconstrucción, será posible mientras persista indemne el trigono y los uréteres distales (Massiah 2006). Si la reparación de la vejiga no fuera posible, la ureterostomía cutánea será una alternativa (Caliskan 2003).

En un meta-análisis referido a percretismos con invasión vesical sometidos a tratamiento quirúrgico convencional las complicaciones urológicas resultaron frecuentes de observar e incluyeron: 20% de laceraciones de vejiga, 13% de fistulas urinarias, 6% de transecciones de uréteres y 4% de casos

con capacidad vesical reducida. Fue necesario efectuar cistectomía parcial en el 44% de las enfermas y la muerte afectó al 5,6% de las pacientes (Washecka 2002). La cateterización ureteral prequirúrgica en casos con diagnóstico prenatal de acretismo, redujo la incidencia de complicaciones de 55% a 18% (Eller 2009).

Otras estructuras anexas podrán sufrir la invasión trofoblástica, como el colon, situación en la que la colectomía segmentaria con o sin anastomosis primaria es la única alternativa posible. La histerectomía total y la ligadura de ambas arterias ilíacas podrán resultar insuficientes para contener el sangrado proveniente de la invasión de los parametrios. Se recurrió a la disección del mismo, preservando el ureter al tiempo que se reseco el tejido invasor mientras que se realizaba una prolija hemostasia (Singh 2002, Borekci 2008).

La mortalidad global en presencia de percretismo se eleva a 7% (Hundley 2002, Chou 2004, Sinha 2005, Kayes 2006, Sentilhes 2010), con un promedio 7 unidades de glóbulos rojos transfundidas (Hundley 2002).

### Atonía uterina

Una vez que la placenta fue expulsada, evaluar la consistencia y el tamaño del útero. Un útero incompletamente involucionado, con el fondo elevado y blando (Henrich 2008), es característico de atonía, su incidencia alcanza al 2-5% de los partos por vía baja, y es la causa mas frecuente de hemorragias obstétricas postparto (Breathnach 2009).

La sobredistención de las fibras musculares causada por gesta múltiple, macrosomía o polihidramnios podrá llevar a la atonía. El agotamiento de la actividad muscular puede ocurrir con el parto prolongado o la relajación del músculo por efecto de algunos anestésicos generales, en particular los agentes halogenados; y el sulfato de magnesio o la nitroglicerina, agentes tocolíticos que contribuyen a su aparición. Infecciones como la corioamnionitis o la presencia de fibromas, dificultan la contracción del músculo uterino. La edad materna avanzada, más de 35 años, es otro de los factores predisponentes. El antecedente de atonía incrementa el riesgo de hemorragia obstétrica en embarazos subsiguientes 2 a 4 veces (Breathnach 2009). El manejo activo del tercer periodo del parto mediante el uso profiláctico de drogas útero-tónicas, clampeo precoz del cordón y tracción controlada del mismo durante el alumbramiento, redujo de manera significativa la incidencia de hemorragia postparto. En la actualidad se pone en duda la eficacia de las dos últimas medidas, adjudicándose al tratamiento farmacológico los beneficios de protocolo mencionado.

La atonía podrá ser total o segmentaria. La parte inferior del útero incluyendo su cuello posee menos fibras musculares y por lo tanto las arterias espiraladas no resultan comprimidas con igual eficacia que las del resto del órgano (Baron 1998). Por este motivo la respuesta cervical a las drogas útero retractoras es menor (Bonanno 2008).

Un embarazo cervical que se extendió hasta la 36ª semana fue motivo de hemorragia obstétrica severa, debido a que el trofoblasto invadió vasos cervicales que sangraron en el momento del alumbramiento sin la adecuada contracción del cuello (Olah 2003).

La ocitocina por vía IM o IV sola o asociada a la metilergonovina, junto al masaje uterino constituyen las medidas básicas iniciales, mas efectivas para el tratamiento de la atonía uterina.

Ante el fracaso de las drogas útero-tónicas y el masaje, el taponaje de la cavidad uterina mediante balones es el método de elección en el postparto; mientras que las suturas compresivas uterinas se efectuarán sin mas demora en el curso de una cesárea (Habek 2006).

### Laceraciones cervico-vaginales

En ausencia de restos placentarios y con el útero firmemente contraído, la causa de la hemorragia podrá residir en el traumatismo del canal del parto: laceraciones del cuello uterino o de la vagina (Selo-Ojeme 2002) en particular si el forceps fue utilizado. Se consideran factores de riesgo un peso fetal mayor de 3.500 gramos; segundo periodo del parto, mayor de 120 minutos; y el parto instrumental (Mikolajczyk 2008).

La inspección visual pone de manifiesto el sitio de sangrado y una adecuada hemostasia logra el control del mismo.

Pequeñas laceraciones cervicales menores de 2 cm de longitud que no sangran no requerirán tratamiento quirúrgico (Kafali 2003). Las que se extienden más de 2 centímetros y aquellas que exhiben sangrado importante requieren sutura. Desgarros cervicales que se extienden más allá del orificio cervical interno podrán asociarse con sangrado intra peritoneal y son pasibles de laparotomía exploradora. También se describieron laceraciones internas bilaterales córporeo-cervicales que en su profundidad involucraban grandes vasos y debieron resolverse mediante histerectomía total (Hayashi 2000, Kafali 2003). No se realizarán suturas vaginales por encima del fornix, dado el riesgo de involucrar el ureter con la maniobra.

### Inversión uterina

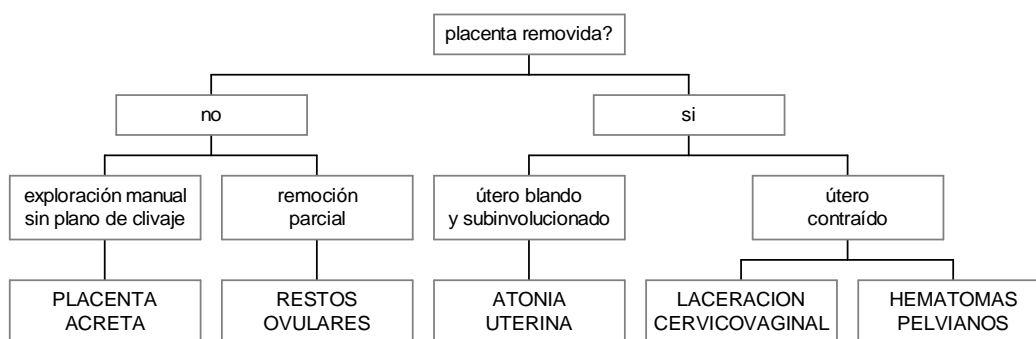
Una causa infrecuente (1:2000-6000 casos) de sangrado es la inversión uterina, observada en casos de implantación fúndica de la placenta (Loizeaux 1955), favorecida por el brusco aumento de la presión intra abdominal, excesiva tracción del cordón y con la maniobra de Crede (Antonelli 2006). De acuerdo con su gravedad, podrá ser parcial, diagnosticada por examen vaginal, o total con exposición del útero hacia el exterior.

Causa hemorragia profusa en 65-94% de los casos (Mohanty 1998, Chien 2007, Antonelli 2006), dolor y shock. La gravedad del shock muchas veces excede la magnitud del sangrado (Chien 2006, Amy 2006) debido al reflejo vagal que origina el estiramiento del peritoneo.

Con relajación uterina (terbutalina 0,25 mg en bolo IV, magnesio 2 gramos en 10 minutos o halotano) y maniobras manuales a través de la vagina, se efectúa la reposición del órgano y luego se administran ocitócicos. Si bien se menciona a la nitroglicerina como relajante uterino, en bolo intravenoso 100-150 mcg, podrá agravar la hipotensión existente motivo por el que no se aconseja su uso. Si estos métodos fallan podrá intentarse con maniobras hidrostáticas mediante el uso de fluidos entibiados, que a través de un sistema oclusivo crea presión suficiente para volver el órgano a su posición normal. Estas maniobras podrán conducir a hipotensión y bradicardia debido al reflejo vasovagal que desencadenan si la anestesia no resulta adecuada. Como último recurso se recurrirá a la cirugía (Tews 2001, Vijayaraghavan 2006), solo en aquellos casos en los que, con las medidas anteriores no se obtuvo resultado; la hemorragia persistente impone acortar los tiempos para resolver con rapidez el problema. Una incisión en el cuello, realizada por vía vaginal podrá liberar el

útero parcialmente invertido y facilitar las maniobras. A medida que el tiempo transcurre el reposicionamiento uterino resultará más dificultoso, debido al edema uterino y la contractura del anillo cervical. Una inversión parcial que pasa inadvertida podrá conducir a la necrosis uterina, y la histerectomía resultará inevitable (Tews 2001). Esta patología requiere de antibióticos en el postoperatorio.

#### Hemorragias en el Periodo Postparto



#### Hemorragias secundarias

Las hemorragias secundarias se presentan en 0,5 a 1% de las mujeres con parto vaginal (Hoveyda 2001), el monto del sangrado suele ser de menor magnitud que en las primarias (ACOG 2006, Bonanno 2008), aunque en algunos casos podrán adquirir características de masivas (Neill 2002). En un porcentaje considerable resultan secundarias a endometritis (Neill 2002, RCOG 2009, Baba 2005), en particular entre el grupo post-cesárea en el que las posibilidades de restos placentarios es menor teniendo en cuenta que se examinó la cavidad previo a la histerorrafia (Fung 1996, Pollio 2007) y la frecuencia de endometritis aumenta considerablemente en comparación con los casos observados luego del parto vaginal (Christoforidis 1999). Los antibióticos son utilizados frecuentemente en presencia de fiebre ante la posibilidad de una endometritis, habitualmente amoxicilina-clavulánico (Neill 2002) o, en casos mas severos, gentamicina más clindamicina, si bien solo en el 13% se aislan gérmenes con el cultivo del material obtenido mediante el legrado de la cavidad (Hoveyda 2001).

#### Retención de restos placentarios

Esta patología, presente en 1-3% de los casos (Soltan 1997), es la causa más frecuente de hemorragias puerperales tardías, durante el periodo que se extiende entre el 2º y el 42º día a partir del nacimiento (Kominiarek 2007).

Sin embargo, cuando el parto se realiza en el ámbito extrahospitalario sin los recursos necesarios, la retención placentaria o de restos de la misma podrá causar hemorragias obstétricas primarias graves, con riesgo de exsanguinación antes de llegar a los centros de atención. La hemorragia obstétrica seguida de shock y coagulopatía al ingreso al hospital, fueron los factores condicionantes de los decesos (Chhabra 2002). Se considera la retención de restos placentarios cuando el alumbramiento no se realizó espontáneamente y de manera completa al cabo de 30 minutos luego del nacimiento y motivó su remoción manual.

Son factores favorecedores de la persistencia de restos, el antecedente de retención placentaria en embarazos previos, el parto pretérmino, las cirugías uterinas, la edad materna mayor de 35 años, un peso placentario menor de 600 gramos, el uso de meperidina durante el parto debido a su efecto anti-espasmódico, la inducción del trabajo de parto y la gran multiparidad (Soltan 1997).

La existencia de restos placentarios o ovulares y la presencia de coágulos intracavitarios impiden la adecuada contracción del miometrio (Pahlavan 2001) e incrementan el riesgo de sangrado en tres veces con respecto al alumbramiento normal (Soltan 1997).

El prolijo examen de la placenta expulsada orienta sobre la posibilidad de restos. La retención de restos placentarios u ovulares son diagnosticados mediante ecografía y serán removidos manualmente o mediante diversos métodos instrumentales atraumáticos, evitando el legrado de la cavidad, considerando el riesgo de perforación uterina y otras complicaciones tardías como sinequias o acretismos (Amy 2006).

Un útero subinvolucionado, doloroso a la palpación y con el orificio cervical abierto podrá vincularse con la retención de restos ovulares o placentarios (Neill 2002). La ecografía realizada en el curso de la primera semana no resulta de utilidad para diferenciar entre coágulos intracavitarios y restos placentarios (Neill 2002). La ecografía no resultó útil en determinar que enfermas se beneficiarían con el legrado de la cavidad, ya que en solo en 30-50% aproximadamente de las pacientes con ecografías que sugerían la existencia de restos, se obtuvo material mediante el legrado (Fung 1996, Bowes 2002). La dificultad reside en la dificultad para discriminar entre coágulos intracavitarios y restos placentarios. El 51% de las puerperas con sangrado normal exhiben masas ecogénicas intracavitarias en el 7º día, y 21% en el 14º día (Feigenberg 2009).

Bajo el efecto de la anestesia general, el legrado resulta efectivo para detener la hemorragia en la mayor parte de los casos. El 4% de las enfermas sometidas al legrado de un útero subinvolucionado sufrió perforación uterina (Bowes 2002, Feigenberg 2009), pudiendo disminuir el riesgo de esta complicación, la utilización de una cánula de succión (Neill 2002).

Aquellas enfermas que requirieron de evacuación quirúrgica de la cavidad padecieron mayor incidencia de complicaciones: histerectomías, transfusiones, perforaciones de útero, infecciones sistémicas; cuando se comparó con el grupo de hemorragias obstétricas secundarias que fueron resueltas con tratamiento médico; 37,5% versus 16,5% (Feigenberg 2009).

### Otras causas

Se mencionaron como causas de hemorragias obstétricas secundarias a la ruptura espontánea de un hematoma vulvar, la anticoagulación, y la presencia de coagulopatías, en particular la enfermedad de Von Willebrand (Neill 2002, ACOG 2006). Los antecedentes personales y el tiempo de sangría prolongado, sugieren la posibilidad de padecer esta enfermedad.

La dehiscencia de la histerorrafia se presenta en 0,3% a 1,9% de las cesáreas (Christoforidis 1999, Baba 2005), sin embargo las hemorragias se manifiestan en un porcentaje menor. La mayor parte de los casos con dehiscencia son diagnosticados con motivo de controles efectuados en embarazos ulteriores. La existencia de hemorragia severa originada en una sutura dehiscente, requiere de histerectomía (Baba 2005).

La subenvolución del lecho placentario fue referida como causa infrecuente de hemorragia puerperal tardía. En el caso publicado por Al-Mehaisen (2008), un profuso sangrado se presentó dos semanas post cesárea y obligó a efectuar una histerectomía. El examen histopatológico mostró subinvolución de los vasos en el lecho placentario, dilatados, con material hialino eosinófilo en la capa media vascular e íntima adelgazada. La patogénesis de esta afección no se encuentra debidamente aclarada.

### **Hemoperitoneo no traumático**

La principal manifestación de hemorragia intraperitoneal no traumática lo constituye el dolor abdominal de aparición brusca, que podrá acompañarse de hipotensión arterial o signos de shock hipovolémico en relación con la magnitud del sangrado. La sangre tiene poco efecto irritativo sobre el peritoneo y la intensidad del dolor dependerá del volumen de sangre y de la rapidez con la que esta se acumula en la cavidad (Mortele 2003). La ausencia de signos iniciales no descarta la existencia de hemoperitoneo. Solo el 20% de las enfermas presentan algún signo semiológico en el primer examen físico. El examen tampoco pondrá en evidencia la acumulación de sangre intra abdominal. Si consideramos la cavidad abdominal un cilindro, la acumulación de casi 3.000 ml de sangre solo aumentará el radio en 1 cm.

El hemoperitoneo se vinculó con a) en el postoperatorio de histerectomías parcial o total, b) como consecuencia de una ruptura uterina, c) producto de la extensión de la histerotomía hacia la región lateral del útero, d) dehiscencia de la histerorrafia y e) en algunos casos de hematoma retroplacentario con infiltración miometrial (útero de Couvelaire) y trasvasación de sangre en la cavidad, posiblemente a través de las trompas. También se describió en casos de placenta pércreta (Veenstra 1995, Massotto 2001, Roca 2009, Sivanesan 2010), en embarazos tubáricos rotos, en cuernos rudimentarios rotos (Elsayegh 1998, Oral 2001) y en gestaciones de localización abdominal durante el intento de alumbramiento manual o espontáneamente sin mediar maniobra alguna (Farag 2003). En algunas enfermas el origen del hemoperitoneo no pudo determinarse (Soffer 1975, Koifman 2007)

Una situación especial se presenta en algunas pacientes que fueron sometidas a histerectomías como última alternativa para el control del sangrado, y que en el postoperatorio inmediato persisten con signos de hemorragia activa. Se trata de importantes hemoperitoneos con o sin hemorragias retroperitoneales, que requieren transfusiones masivas y nueva laparotomía exploradora para efectuar una hemostasia que inicialmente resultó incompleta. Se publicó un caso con hemorragia intraperitoneal que se detuvo espontáneamente, y con la paciente estable se procedió a la evacuación del hematoma mediante culdocentesis (Chapman 1999). Sin embargo queda aclarado que la conducta será activa en todos los casos, poniendo en duda la posibilidad que el sangrado se detenga espontáneamente.

El diagnóstico que confirma la presencia de líquido en la cavidad se establece mediante una ecografía y se confirma con punción abdominal o culdocentesis. La hemostasia se logra luego de individualizar el vaso sangrante en la laparotomía exploradora, o mediante una arteriografía con embolización selectiva.

### **Hematomas extraperitoneales**

Comprende los hematomas perineales, vaginales y las colecciones retroperitoneales.

Son factores predisponentes de lesiones del tracto genital inferior, la primiparidad, el parto forcipal y la macrosomía, entre otros. La episiotomía por sí aumenta el riesgo de sangrado postparto en cinco veces (Chandrahara 2008). La extensión traumática de la episiotomía agravando el sangrado podrá ocurrir en los partos instrumentales. Se deberá identificar el fondo de la herida donde se aplicará el primer punto de sutura evitando que se formen recesos que facilitan las colecciones hemáticas. El examen rectal descartará lesión de la mucosa y el esfínter anal.

Los desgarros perineales, vulvares y la episiotomía podrán causar hematomas para-vaginales y en la fosa isquio-rectal que habitualmente se palpan a través del exámen vaginal (figura 1 a la derecha). Cuando el volumen de un hematoma por debajo del elevador del ano es mayor de 5 cm. de diámetro, su tamaño se incrementa o si se infectó requiere drenaje quirúrgico y adecuada hemostasia mediante suturas de la cavidad y/o taponaje, ya que identificar el vaso sangrante y proceder a su ligadura no siempre es posible (Duncan 2006, Pinborg 2000, Chandrahara 2008).

Duncan (2006) menciona como posible origen de los hematomas pelvianos paravaginales a los desgarros cervicales y vaginales. Sin embargo, laceraciones de las arterias vaginales podrán surgir en ausencia de laceraciones, debido a la tensión que sufren los tejidos durante el periodo de expulsión fetal (Chen 2009). En estos casos, intentar drenar el hematoma expone al riesgo de mayor hemorragia e infección, por lo tanto la radiología intervencionista tiene una indicación formal. Lesiones de las ramas de la arteria uterina, dan origen a extensos hematomas que asientan en el ligamento ancho, en la región paracervical o paravaginal.

En nuestro grupo de enfermas, observamos que en un porcentaje significativo de ellas con desgarros cérvico vaginales, se desarrolló atonía uterina y coagulopatía por consumo; de este modo tres afecciones se asociaron para generar una hemorragia.

En todos los casos con hemorragias post-parto, un prolijo examen visual del tracto genital inferior resultará necesario. El examen comprende: posición de litotomía con buena relajación, óptima iluminación y adecuada asistencia (Duncan 2006). La sutura del desgarro vaginal y el empaquetamiento con gasa durante 24 horas logran cohibir la hemorragia en la mayor parte de los casos. Antes de proceder con el taponaje se asegurará la ausencia de sangrado de origen arterial. Las laceraciones cervicales y del fondo de saco vaginal podrán extenderse a la cara lateral del útero y ocasionar una hemorragia importante intra-ligamentaria que justifica la laparotomía con acceso al piso pélvico para su exploración.

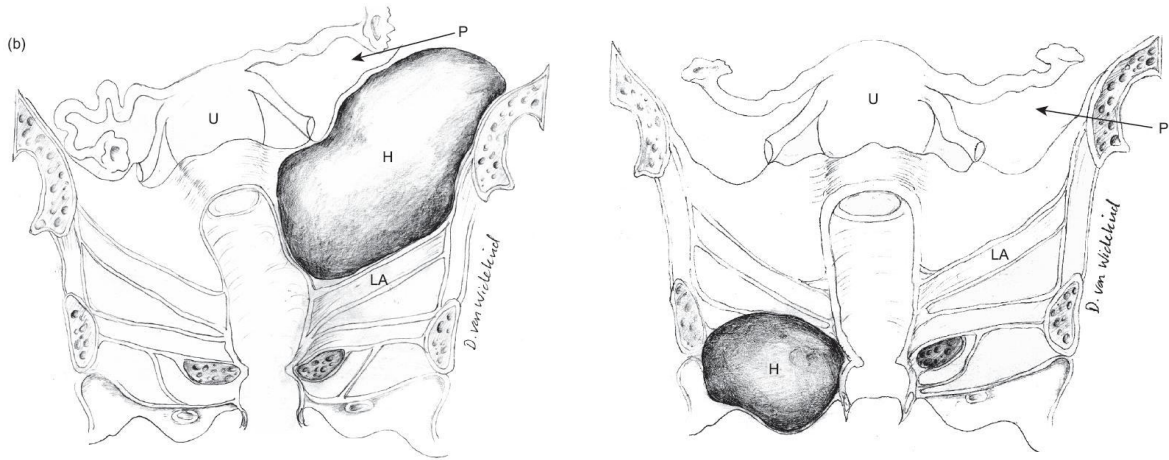
Una alternativa conveniente, es la realización de una arteriografía de la hipogástrica y sus ramas, con el objetivo de identificar el vaso sangrante y proceder a su embolización (Chen 2009).

Deberá considerarse que, en algunas patologías, como los acretismos placentarios, la histerectomía subtotal se asocia con una alta tasa de resangrados a punto de partida de ramas cérvico vaginales que causan hematomas como el que se observa en la figura 4, abajo a la izquierda.

La aparición espontánea de hemo-retroperitoneo, que podrá ocasionar la muerte materna a pesar de una adecuada resuscitación, resulta de aparición excepcional (Rafi 2010). En algunas mujeres, se asoció con el uso de la anticoagulación en el curso del embarazo (Sherer 1999); en otros casos, el antecedente de un traumatismo lumbar



mínimo se vinculó con el comienzo de la hemorragia. Con la suspensión de la anticoagulación, la conducta expectante será lo más razonable, mientras el hematoma no muestre signos de expansión y la madre permanezca estable.

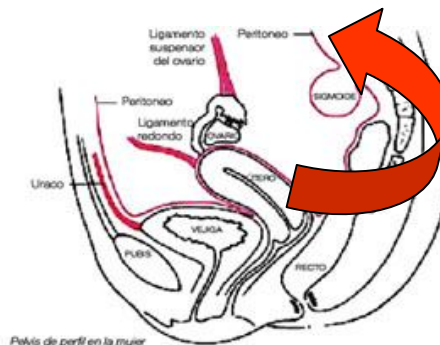


**Figura 4.** Hematomas para-vaginales. A la izquierda el hematoma yace debajo del músculo elevador del ano. A la derecha, el hematoma se ubica por encima del elevador del ano y se extiende dentro del ligamento ancho. Tomado de Duncan & Von Widekind, 2006.

La ruptura vascular en un órgano de localización retroperitoneal podrá causar esta grave complicación. Lesiones en páncreas, riñones, glándulas suprarrenales, entre otras estructuras podrán dar origen a un hematoma retroperitoneal (Rafi 2010). Estas afecciones son tratadas con detalle en el próximo capítulo.

Además, estas hemorragias podrán surgir como consecuencia de lesiones de origen obstétrico, como ocurre por lesión inadvertida de un vaso luego de una cesárea o bien vinculado a un desgarro lateral del segmento en el postparto. Un hematoma inicialmente ubicado en el parametrio podrá extenderse al retroperitoneo al carecer de un espacio anatómico para su contención (figura 5). El útero permanecerá firmemente contraído, y el examen cérico-vaginal no evidencia una lesión visible. La hipotensión arterial seguida de shock, surge sin evidencias de sangrado genital mientras que el examen cervicovaginal no aclara el origen del mismo. La ausencia de respuesta a la expansión de la volemia, o una respuesta parcial o transitoria de la tensión arterial y la frecuencia cardíaca, indican la existencia de un sangrado activo que amerita establecer su magnitud y topografía con premura. El dolor es intenso y la ecografía certificará la ubicación de la colección. El algún caso recurrimos a la tomografía abdomino-pelvíana para confirmar su extensión.

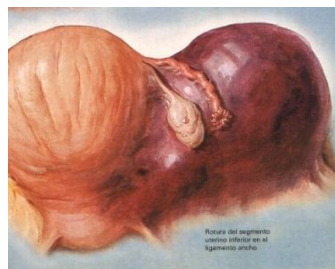
**Figura 5.** Extensión de un hematoma del ligamento ancho hacia el retroperitoneo



El tratamiento quirúrgico mediante laparotomía exploradora estará indicado si el tamaño es considerable o se aprecia progresión de su volumen. Cuando, como ocurre frecuentemente, no se identifica el vaso sangrante, podrá realizarse un taponaje o proceder con la ligadura bilateral de la rama anterior de la arteria hipogástrica (Chandrahara 2008).

### Hematoma del ligamento ancho

Los hematomas en los ligamentos anchos se asocian con las operaciones cesáreas cuando hubo lesión inadvertida de vasos uterinos, y luego del trabajo de parto debido a la ruptura uterina, más probable de ocurrir con cicatriz previa (figura 6). También se refirió algún caso como consecuencia del desgarro de plexo venoso para-uterino durante el parto (Soleymanimajd 2007).



**Figura 6:** Hematoma en el ligamento ancho izquierdo debido a la ruptura lateral del segmento uterino. *Frank Netter*

Se mencionó su presencia como complicación de una histerectomía postparto, y de aparición espontánea en el curso del embarazo debido a la ruptura de vasos uterinos u ováricos (Torres 2010). Durante el embarazo las venas ováricas y uterinas adquieren importantes dimensiones, similar a dilataciones varicosas con aumento considerable de la circulación e incrementó los valores de presión habitual. A estos hallazgos debemos sumar la fragilidad de sus paredes que las hacen más vulnerables al desgarro en la medida que la gestación progresa. Trascurren en la cara lateral del útero, intraligamentarias o sobre su superficie, pudiendo en este último caso causar hemoperitoneo (Sivanesaratnam 2000).

Se manifiesta con dolor permanente, elevación del fondo uterino, y presencia de una masa lateral al mismo. El volumen del hematoma puede conducir al shock hipovolémico. La ecografía informa la presencia de una colección para-uterina.

El abordaje del hematoma se efectuará mediante laparotomía, previa embolización o ligadura de las arterias uterinas y útero-ováricas.

### **Estudios por imágenes**

La ecografía constituye el estudio más accesible en estas circunstancias, por encontrarse disponible en todos los servicios de obstetricia, y ofrecer la ventaja de realizar el procedimiento junto a la cama de la enferma (Trop 2001).

Sin embargo, las imágenes obtenidas mediante una tomografía helicoidal o dinámica de abdomen y pelvis con contraste intravenoso brindan información más precisa y con mayor sensibilidad (Mortele 2003). Por una parte, la cantidad de sangre que puede detectarse mediante este método es menor que con la ecografía; por otro lado la extravasación del contraste y en ocasiones la identificación de la lesión vascular brinda información topográfica precisa sobre el origen del sangrado y su probable

naturaleza. Estos datos no son de menor importancia cuando se decidirá sobre la conveniencia de proceder con la radiología intervencionista o planear la vía de abordaje quirúrgico.

Con el sangrado agudo las imágenes tiene la misma densidad que la sangre intravascular, 45 UH. Cuarenta y ocho horas más tarde su densidad es mayor (50–90 UH) en la medida que la hemoglobina se concentra con formación de coágulos. La presencia de coágulos y el resangrado otorga un aspecto heterogéneo a las imágenes. Esta densidad disminuye en el transcurso de los días, hasta llegar a valores similares al agua (0 – 20 UH) al cabo de dos a cuatro semanas. Las imágenes de hemoperitoneo efectuadas dentro de las primeras 48 hs evidencian una densidad mayor de 30 UH (Mortele 2003). Por lo general, los coágulos se forman en el sitio adyacente al órgano que dio origen al sangrado. Se denomina “coágulo centinela” y posee 84% de sensibilidad para la detección de lesiones viscerales (Ballesteros 2004). También podrán observarse imágenes lineales que exhiben un “efecto hematocrito” debido a la sedimentación por el efecto gravitacional sobre los glóbulos.

La ecografía presenta mayor utilidad en los sangrados pelvianos que abdominales. La sangre se visualiza como una imagen fluida hipoecoica. Con la formación de coágulos la imagen se modifica, pero sigue resultando hipoecoico con respecto a los órganos sólidos. La sensibilidad reportada para la detección de hemoperitoneo es 93-98%.

Los espacios a estudiar son: el fondo de saco de Douglas (recto-vaginal), el espacio de Morrison (hepático renal derecho), peri esplénico y ambos parietocólicos, por ser los puntos declives donde se acumulará la sangre cuando la posición de la enferma es decúbito dorsal (Ballesteros 2004). La ocupación de un mayor número de espacios se vincula con mayor monto de sangrado, y la colección en espacios interasas indica hemoperitoneo masivo, independientemente del número de espacios comprometidos (Ballesteros 2004).

La RNM resulta de menos sensible para demostrar hemorragia intraperitoneal de menos de 48 horas de evolución. El sangrado agudo en forma de deoxi-hemoglobina emite una señal de baja intensidad en T2; por el contrario la señal es de alta intensidad en T1 y T2 en la etapa subaguda con la formación de meta-hemoglobina. La RNM con gadolinio también adquiere particular importancia para detectar la probable invasión vesical en el pericretismo, y para diagnosticar acretismos sobre la cara posterior de la cavidad uterina (Ester 2003).

### Conceptos destacados

- *Cada hemorragia obstétrica grave implica el riesgo potencial de exsanguinación y requiere para su atención del accionar de un equipo interdisciplinario que tome como base un protocolo de diagnóstico y tratamiento adaptado a cada institución.*
- *En todas las hemorragias que se presentan en el post-parto, resulta ineludible el examen visual cérvico-vaginal con la finalidad de evaluar la existencia de una laceración inadvertida*
- *En el 20% de los casos de desprendimiento placentario la hemorragia no se exterioriza a través de la vagina, pudiendo el útero contener un volumen considerable de sangre*
- *La principal manifestación del hemoperitoneo es la hipotensión arterial asociado con dolor y palidez, requiere confirmar la presencia de líquido mediante una ecografía y resolverlo mediante laparotomía de urgencia o embolización arterial.*

## Referencias

- Abdella T, Sibai B, Hayes J et al. Relationship of hypertensive disease to abruption placentas. *Obstet Gynecol* 1984;63:365
- Abu-Heija A, El-Jallad F, Ziadeh S. Placenta previa: effect of age, gravidity, parity and previous caesarean section. *Gynecol Obstet Invest* 1999;47:6-8
- ACOG Practice Bulletin. Placenta accreta. *Obstet Gynecol* 2002;99(1):169-170
- ACOG Practice Bulletin. Postpartum hemorrhage. *Obstet Gynecol* 2006;108(4):1039-1047
- Al-Mehaisen L, Al-Kuran O, Amarin Z, Matalka I et al. Secondary postpartum hemorrhage following placental site vessel subinvolution: a case report. *Arch Gynecol Obstet* 2008;278:585-587
- Ameryckx L, Amy J. Vasa praevia: a lethal threat to the fetus. *Eur J Obstet Gynaecol* 2006;2:128-130
- Ananth C, Oyelese Y, Yeo L, Pradhan A, Vintzileos A. Placental abruption in the United States, 1979 through 2001: temporal trends and potential determinants. *Am J Obstet Gynecol* 2005;192:191-198
- Ananth C, Getahun D, Peltier M, Smulian J. Placental abruption in term and preterm gestations. *Obstet Gynecol* 2006;107(4):785-792
- Ananth C, Peltier M, Kinzler W, Smulian J, Vintzileos A. Chronic hypertension and risk of placental abruption: is the association modified by ischemic placental disease? *Am J Obstet Gynecol* 2007;197:273e1-273e7
- Andres M, Gil O, Lapresta M, Crespo R, Marquina I, Tobajas J. Inserción velamentosa de cordón umbilical y rotura de un vaso previo con evolución neonatal favorable. *Clin Invest Gin Obstet* 2007;34(2):74-76
- Angstmann T, Gard G, Harrington T, Ward E, Thomson A, Giles W. Surgical management of placenta accreta: a cohort series and suggested approach. *Am J Obstet Gynecol* 2010;202:38e1-38e9
- Antonelli E, Orion O, Tolck P, Morales M. Subacute uterine inversion: description of a novel replacement technique using the obstetric ventouse. *Br J Obstet Gynaecol* 2006;113:846-847
- Armstrong C, Harding S, Matthews T, Dickinson J. Is placenta accreta catching up with us? *Aust N Zeal J Obstet Gynaecol* 2004;44:210-213
- Armstrong C, Harding S, Dickinson J. Clinical aspects and conservative management of placenta accreta. *The Obstetrician Gynaecologist* 2004;6:132-137
- Arulkumaran S, De Cruze B. Surgical management of severe postpartum haemorrhage. *Curr Obstet Gynaecol* 1999;9:101-105
- Baba T, Morishita M, Nagata M, Yamakawa Y, Mizunuma M. Delayed postpartum hemorrhage due to cesarean scar dehiscence. *Arch Gynecol Obstet* 2005;272:82-83
- Ballesteros M, Maffei D. Manejo inicial del traumatismo abdominal. *Rev Ital Ramos Mejia* 2004;9(1)
- Bakour S, Nassif B, Nwosu E. Outcome of ruptured uterus at University Teaching Hospital Aleppo, Syria. *J Obstet Gynaecol* 1998;18(5):424-428
- Baron F, Hill W. Placenta previa, placenta abruptio. *Cl Obstet Gynecol* 1998;41(3):527-532

- Baruah S, Gangopadhyay P, Labib M. Spontaneous rupture of unscarred uterus at early mid-trimester due to placenta percreta. *J Obstet Gynaecol* 2004;24:705
- Bennich G, Langhoff-Roos J. Placenta percreta treated using a new surgical technique. *Eur J Obstet Gynecol* 2005;122:122-125
- Bhide A, Thilaganathan B. Recent advances in the management of placenta previa. *Curr Op Obstet Gynecol* 2004;16:447-451
- Bodega A, Alario I, Díaz V, Gonzalez L, Izquierdo M, Renuncio A. Rotura uterina secundaria a oxitocina en asociación con analgesia epidural. *Prog Obstet Ginecol* 2005;48(7):349-352
- Bonanno C, Gaddipati S. Mechanisms of hemostasis at cesarean delivery. *Clin Perinat* 2008;35:531-547
- Borekci B, Ingec M, Kumtepe Y, Gundogdu C, Kadanali S. Difficulty of the surgical management of a case with placenta percreta invading towards parametrium. *J Obstet Gynaecol* 2008;34(3):402-404
- Bose P, Regan F, Paterson-Brown S. Improving the accuracy of estimated blood loss at obstetric haemorrhage using clinical reconstructions. *Br J Obstet Gynaecol* 2006;113:919-924
- Bowes W. Secondary postpartum haemorrhage. Incidence, morbidity and current management. *Obstet Gynecol Surv* 2002;57(5):275-276
- Bowling M, Ramsey P. Spontaneous uterine rupture in pregnancy after endometrial ablation. *Obstet Gynecol* 2010;115(2):405-406
- Breathnach F, Geary M. Uterine atony: definition, prevention, nonsurgical management, and uterine tamponade. *Semin Perinat* 2009;33(2):82-87
- Bretelle F, Courbiere B, Mazouni C, Agostini A, Cravello L et al. Management of placenta accreta: morbidity and outcome. *Eur J Obstet Gynecol* 2007;133:34-39
- Buckshee K, Dadhwal V. Medical management of placenta accreta. *Int J Gynecol Obstet* 1997;59:47-48
- Buhimschi C, Buhimschi I, Patel S, Malinow A, Weiner C. Rupture of the uterine scar during term labour: contractility or biochemistry? *Br J Obstet Gynaecol* 2005;112:38-42
- Caliskan E, Tan O, Kurtaran V, Dilbaz B, Haberal A. Placenta previa percreta with urinary bladder and ureter invasion. *Arch Gynecol Obstet* 2003;343-344
- Calleja-Agius J, Custo R, Brincat M, Calleja N. Placental abruption and placenta praevia. *Eur CI Obstet Gynaecol* 2006;2:121-127
- Caughey A, Shipp T, Repke J, Zelop C, Cohen A, Lieberman E. Rate of uterine rupture during a trial of labor in women with one or two prior cesarean deliveries. *Am J Obstet Gynecol* 1999;181:872-876
- Carroli G, Cuesta C, Abalos E, Metin Gulmezoglu A. Epidemiology of postpartum haemorrhage: a systematic review. *Best Pract Res CI Obstet Gynecol* 2008;22(6):999-1012.
- Catanzarite V, Maida C, Thomas W, Mendoza A, Stanco L, Piacquadio K. Prenatal sonographic diagnosis of vasa previa: ultrasound findings and obstetric outcome in ten cases. *Ultrasound Obstet Gynecol* 2001;109:109-115
- Catanzarite V, Cousins L, Dowling D, Daneshmand S. Oxytocin associated rupture of an unscarred uterus in a primigravida. *Obstet Gynecol* 2006;108:723-725
- Chapman K, Chapman R. Placenta praevia percreta with bladder infiltration. *J Obstet Gynaecol* 1999;19(5):539-540

- Chen T, Chen C, Hong Y, Chen M. Puerperal pelvic hematoma successfully treated by primary transcatheter arterial embolization. *Taiwan J Obstet Gynecol* 2009;48(2):200-202
- Chien P. Acute postpartum uterine inversion with haemorrhagic shock: laparoscopic reduction, a new method of management. *Br J Obstet Gynaecol* 2007;114(3):377-378
- Choi S, Song S, Jung K, Oh S, Kim J, Roh C. Antepartum risk factors associated with peripartum cesarean hysterectomy in women with placenta previa. *Am J Perinatol* 2008;25:37-42
- Chow M. Prenatal diagnosis and perinatal management of placenta previa accreta: past, present and future. *Taiwanese J Obstet Gynecol* 2004;43(2):64-71
- Christoforidis N, Dawlatly B, Gouk E, Murray N. Massive secondary postpartum haemorrhage three weeks after caesarean section. *J Obstet Gynaecol* 1999;19(2):197-198
- Clark S, Koonings P, Phelan J. Placenta previa/accreta and prior cesarean section. *Obstet Gynecol* 1985;6(1):89-92
- Clement D, Kayem G, Cabrol D. Conservative treatment of placenta percreta: a safe alternative. *Europ J Obstet Gynecol* 2004;114:108-109
- Crane J, Van Den Hof M, Dodds L, Armson A, Liston R. Maternal complications with placenta previa. *Am J Perinat* 2000;17(2):101-105
- Chang C, Chou S, Hsu C, Chian K, Chow P. Silent uterine rupture in a unscarred uterus. *Taiwanese J Obstet Gynecol* 2006;45(3):250-252
- Chapman R, Chapman K. Massive intraperitoneal haematoma following caesarean hysterectomy treated by aspiration. *J Obstet Gynaecol* 1999;19(2):199
- Chauhan S, Martin J, Henrichs C, Morrison J, Magann E. Maternal and perinatal complications with uterine rupture in 142.075 patients who attempted vaginal birth after caesarean delivery: a review of the literature. *Am J Obstet Gynecol* 2003;189:408-417
- Chhabra S, Dhorey M. Retained placenta continues to be fatal but frequency can be reduced. *J Obstet Gynaecol* 2002;22(6):630-633
- Chiang Y, Shih J, Lee C. Septic shock after conservative management for placenta accreta. *Taiwanese J Obstet Gynecol* 2006;45(1):64-66
- Chien P. Acute postpartum uterine inversion with haemorrhagic shock. *Br J Obstet Gynaecol* 2006;113:988
- Christoforidis N, Dawlatly B, Gouk E, Murray B. Massive secondary postpartum haemorrhage three weeks after caesarean section. *J Obstet Gynecol* 1999;19(2):197
- Chuni N. Analysis of uterine rupture in a tertiary center in Eastern Nepal: lessons for obstetric care. *J Obstet Gynaecol Res.* 2006;32(6):574-579
- Comstock C, Love J, Bronsteen R, Lee W, Vettraino I et al. Sonographic detection of placenta accreta in the second and third trimesters of pregnancy. *Am J Obstet Gynecol* 2004;190:1135-1140
- Cotton D, Read J, Paul R, Quilligan E. The conservative aggressive management of placenta previa. *Am J Obstet Gynecol* 1980;137:687-695
- Crespo R, Lapresta M, Madani B. Conservative treatment of placenta increta with methotrexate. *Int J Gynecol Obstet* 2005;91:162-163
- Dawlatly B, Wong I, Khan K, Agnihotri S, Using the cervix to stop bleeding in a woman with placenta accreta: a case report. *Br J Obstet Gynaecol* 2007;114:502-504
- Dildy G, Paine A, George N, Velasco C. Estimating blood loss: can teaching significantly improve visual estimation? *Obstet Gynecol* 2004;104(3):601-606

- Diop A, Bros S, Chabrot P, Gallot D, Boyer L. Placenta percreta: urologic complication after successful conservative management by uterine arterial embolization: a case report. *Am J Obstet Gynecol* 2009;201(5):e7-e8
- Dola C, Garite T, Dowling D, Friend D, Ahdoot D, Asrat T. Placenta previa: does its type affect pregnancy outcome? *Am J Perinatol* 2003;20(7):353-360
- Duarte P, Zigelboim I. Placenta ácreta. Diez años de experiencia en la Maternidad "Concepción Palacios". *Rev Obstet Ginecol Venez* 2008;68(3):160-167
- Duncan A, Von Widekind C. Chapter 23. Bleeding from the lower genital tract. In *A textbook of Postpartum Haemorrhage*. B-Lynch C, Keith L, Lalonde A, Karoshi M. Sapiens Publishing, London, 2006.
- Dwyer J, Jones S, Batman P. Spontaneous uterine rupture at 15 weeks of gestation due to placenta percreta. *J Obstet Gynaecol* 1998;18(4):384
- Eller A, Fisher B. Diagnosis of uterine rupture on CT. *N Engl J Med* 2009;360(2):170
- Eller A, Porter T, Soisson P, Silver R. Optimal management strategies for placenta accreta. *Br J Obstet Gynaecol* 2009;116:648-654
- Elsayegh A, Nwosu E. Rupture of pregnancy in the communicating rudimentary uterine horn at 34 weeks. *Human Reprod* 1998;13(12):3566-3568
- Esler M, Douglas M. Planning for hemorrhage steps an anesthesiologist can take to limit and treat hemorrhage in the obstetric patient. *Anesthesiology Clin N Am* 2003;21:127-144
- Esposito M, Menihan C, Malee M. Association of interpregnancy interval with uterine scar failure in labor: a case control study. *Am J Obstet Gynecol* 2000;183:1180-1183
- Farag G, Ray S, Ferguson A. Surgical packing as a means of controlling massive haemorrhage in association with advanced abdominal pregnancy. *Eur J Obstet Gynecol Reprod Biol* 2003;109:106-107
- Fawzi H, Kamil K. Rupture of the uterus in labour: a review of 14 cases in a general hospital. *J Obstet Gynaecol* 1998;18(5):429-430
- Feigenberg T, Eitan Y, Sela H, Elchalal U, Ben-Meir A, Rojansky N. Surgical versus medical treatment for secondary post-partum hemorrhage. *Acta Obstet Gynecol* 2009;88:909-913
- Fox H. Placenta accreta: 1945-1969. *Obstet Gynecol Surv* 1972;17:475-481
- Frederiksen M, Glassenberg R, Stika C. Placenta previa: a 22 years analysis. *Am J Obstet Gynecol* 1999;180(6):1432-1437
- Fung E, Sin S. Secondary postpartum haemorrhage: curettage or not? *J Obstet Gynaecol* 1996;16(6):514
- Galicia P, Quintero Y, Díaz T. Rotura de vasa previa: a propósito de un caso. *Rev Obstet Ginecol Venez* 2005;65(1):19-22
- Garg R, Verma U, Loy G, Patel A. Vasa previa, too often a fatal presentation of intrapartum bleeding and fetal distress. *Obstet Gynaecol* 2002;99(4):24S-25S
- Grossetti E, Vardon D, Creveuil C, Herlicoviez M, Dreyfus M. Rupture of the scarred uterus. *Acta Obstet Gynecol* 2007;86:572-578
- Gupta A, Nanda S, Dahiya P, Chauhan M, Sangwan K. Placenta percreta causing spontaneous uterine rupture in late pregnancy: conservative surgical management. *Austr N Zeal J Obstet Gynaecol* 2003;43:334-335
- Gutierrez-Garcia S, Lamoca A, Casasola J, Salas S et al. Rotura uterina espontánea en útero no cicatrizal. *Clin Invest Gin Obstet* 2004;31(1):22-24

- Habek D, Kulas T, Bobic M, Salthofer R, Vujic B, Ugljarevic M. Successful of the B-Lynch compression suture in the management of massive postpartum hemorrhage: case reports and review. *Arch Gynecol Obstet* 2006;273:307-309
- Habek D, Petrovic D, Vidovic D. Placenta praevia percreta with silent uterine incomplete rupture complicated with puerperal haemolytic-uremic syndrome. *Eur J Obstet Gynecol Repr Biol* 2007;131:103-105
- Hasmuller S, Ehrhardt H, Kahlert S, Moller R et al. Peripartum bilateral uterine rupture in a patient with mixed connective tissue disease with favorable outcome for the severely asphyctic newborn after hypothermia. *Arch Gynecol Obstet* 2010;281:617-621
- Hays A, Worley K, Roberts S. Conservative management of placenta percreta. Experiences in two cases. *Obstet Gynecol* 2008;112:425-426
- Hayashi M, Mori Y, Nogami K, Takagi Y, Yaoi M, Ohkura T. A hypothesis to explain the occurrence of inner myometrial lacerations causing massive postpartum hemorrhage. *Acta Obstet Gynecol Scand* 2000;79:99-106
- Heiskanen N, Kroger J, Kainulainen S, Heinonen S. Placenta percreta: methotrexate treatment and MRI findings. *Am J Perinatol* 2008;25:91-92
- Henrich W, Surbek D, Kainer F, Grottko O, Hopp H et al. Diagnosis and treatment of peripartum bleeding. *J Perinat Med* 2008;36:467-478
- Hladky K, Yaukowitz J, Hansen W. Placental abruption. *Obstet Gynecol Surv* 2002;57(5):299-305
- Hoffman M, Sciscione A, Srinivasana M, Shackelford D, Ekblad L. Uterine rupture in patients with a prior cesarean delivery: the impact of cervical ripening. *Am J Perinatol* 2004;21(4):217-222
- Hoffman M, Karlinski R, Mangar D, Whiteman V, Zweibel B et al. Morbidity associated with nonemergent hysterectomy for placenta accreta. *Am J Obstet Gynecol* 2010;202:628e1-628e5
- Honnma H, Endo T, Hayashi T, Saito T. Placenta increta: use of dynamic MRI for diagnosis and evaluation of placental vascularity. *Eur J Obstet Gynecol Repr Biol* 2007;134:131-133
- Hoveyda F, MacKenzie I. Secondary postpartum haemorrhage: incidence, morbidity and current management. *Br J Obstet Gynaecol* 2001;108:927-930
- Hsu T. Abnormal invasive placentation: placenta previa increta and percreta. *Taiwanese J Obstet Gynecol* 2009;48(1):1-2
- Huang W, Hung F, Chen C, Lin C. Spontaneous rupture of an unscarred uterus caused by near-cornual pregnancy with placenta accreta at 4 months of pregnancy. *Taiwanese J Obstet Gynaecol* 2005;44(4):362-364
- Hull A, Resnik R. Placenta accreta and postpartum hemorrhage. *CI Obstet Gynaecol* 2010;53(1):228-236
- Hundley A, Lee-Parriz A. Managing placenta accreta. *OBG Management* 2002;Aug:18-33
- Hung T, Shau W, Hsieh T, Hsu J, Hsieh T. Risk factors for placenta accreta. *Obstet Gynecol* 1999;93(4):545-550
- Hutchon S, Martin W. Intrapartum and postpartum bleeding. *Curr Obstet Gynaecol* 2002;12:250-255
- Illia R, Presta E, Lopez Damato F, Bertot M. La histerectomía obstétrica: epidemiología, factores condicionantes, resultados perinatales y complicaciones maternas en tres centros obstétricos de la República Argentina. *Toko-Gin Pract* 2001;60(4):181-189



- Ikeda T, Sameshima H, Kawaguchi H, Yamauchi N, Ikenoue T. Tourniquet technique prevents profuse blood loss in placenta accreta cesarean section. *J Obstet Gynaecol* 2005;31(1):27-31
- Jansen A, Van Rhenen D, Steegers E, Duvekot J. Postpartum hemorrhage and transfusion of blood and blood components. *Obstet Gynecol Surv* 2005;60(10):663-671
- Jaswal T, Singh S, Nanda S, Sangwan K, Chauhan M, Marwah N. Cervical ectopic pregnancy with placenta percreta and bladder wall invasion. *Acta Obstet Gynecol Scand* 2002;81:991-992
- Jwarah E, Wilkin D. Conservative management of placenta accreta. *J Obstet Gynaecol* 2006;26(4):378-379
- Kaczmarczyk M, Sparen P, Terry P, Cnattingius S. Risk factors for uterine rupture and neonatal consequences of uterine rupture: a population-based study of successive pregnancy in Sweden. *Br J Obstet Gynaecol* 2007;114:1208-1214
- Kafali H, Demir N, Soylemez F, Yurtseven S. Hemostatic cervical suturing technique for management of uncontrollable postpartum haemorrhage originating from the cervical canal. *Eur J Obstet Gynecol* 2003;110:35-38
- Kapoor D, Sharma S, Alfirovic Z. Management of unscarred ruptured uterus. *J Perinat Med* 2003;31:337-339
- Kappor D, Tincello D, Kingston R. Life-threatening obstetric haemorrhage in second trimester from a placenta percreta with raised alpha-fetoprotein levels. *J Obstet Gynaecol* 2003;23(5):570-571
- Karam A, Bristow R, Bienstock J, Montz F. Argon bean coagulation facilitates management of placenta percreta with bladder invasion. *Obstet Gynecol* 2003;102:555-556
- Kayem G, Davy C, Goffinet F, Thomas C, Clement D, Cabrol D. Conservative versus extirpative management in cases of placenta accreta. *Obstet Gynecol* 2004;104:531-536
- Kayem G, Grange G, Schmitz. Clinical aspects and management of morbidly adherent placenta. *Eur J Obstet Gynaecol* 2006;2:139-145
- Kayem G, Clement D, Goffinet F. Recurrence following conservative management of placenta accreta. *Int J Gynecol Obstet* 2007;99(2):142-143
- Khan R, Dawlatly B. Asymptomatic massive uterine rupture with a live birth outcome. *J Obstet Gynaecol* 2004;24(7):825-826
- Khadra M, Obhrai M, Keriakos R, Johanson R. Placenta percreta revisited. *J Obstet Gynaecol* 2002;22(6):689
- Khan A, Dawlatly B, Khan D, Deol N. An unusual presentation of placenta accreta. *J Obstet Gynaecol* 2004;24(2):180-181
- Koifman A, Weintraub A, Segal D. Idiopathic spontaneous hemoperitoneum during pregnancy. *Arch Gynecol Obstet* 2007;276:269-270
- Koifman A, Levy A, Zaulan Y, Harlev A, Mazor M et al. The clinical significance of bleeding during the second trimester of pregnancy. *Arch Gynecol Obstet* 2008;278:47-51
- Kominiarek M, Kilpatrick S. Postpartum hemorrhage: a recurring pregnancy complication. *Sem Perinat* 2007;31:159-166
- Komulainen M, Vayrynen M, Kauko M, Saarikoski S. Two cases of placenta accreta managed conservatively. *Eur J Obstet Gynecol Repr Biol* 1995;62:135-137
- Kotwal S, Srinath N, Sood R, Behra R. Placenta percreta invading the bladder causing exsanguinating hemorrhage. *Int Urogynecol J* 1999;10:260-261

- Kramer M, Usher R, Pollack R, Boyd M, Usher S. Etiologic determinants of abruptio placentae. *Obstet Gynecol* 1997;89(2):221-226
- Kwee A, Bots M, Visser G, Bruinse H. Uterine rupture and its complications in the Netherlands: a prospective study. *Eur J Obstet Gynecol Reprod Biol* 2006;128:257-261
- Lala A, Rutherford J. Massive or recurrent antepartum haemorrhage. *Curr Obstet Gynaecol* 2002;12:226-230
- Lam H, Pun T, Lam P. Successful conservative management of placenta previa accreta during cesarean section. *Int J Gynecol Obstet* 2004;86:31-32
- Lang C, Landon M. Uterine rupture as a source of obstetrical hemorrhage. *CI Obstet Gynecol* 2010;53(1):237-251
- Lapresta-Moros M, Conte P, Perez P, Azua J et al. Postabortal haemorrhage and disseminated intravascular coagulation due to placenta accreta. *Arch Gynecol Obstet* 2003;268:329-330
- Lee W, Lee V, Kirk J, Sloan C, Smith R, Comstock C. Vasa previa: prenatal diagnosis, natural evolution, and clinical outcome. *Obstet Gynecol* 2000;95:572-576
- Lee P, Bakelaar R, Fitzpatrick C, Ellestad S et al. Medical and surgical treatment of placenta percreta to optimize bladder preservation. *Obstet Gynecol* 2008;112(2):421-424
- LeMarie W, Louisy C, Dalessandri K, Muschenheim F. Placenta percreta with spontaneous rupture of an unscarred uterus in the second trimester. *Obstet Gynecol* 2001;98:927-929
- Levine A, Kuhlman K, Bonn J. Placenta accreta: comparison of cases managed with and without pelvic artery balloon catheters. *J Mat Fetal Med* 1999;8:173-176
- Lieberman E. Risk factors for uterine rupture during a trial of labor after cesarean. *CI Obstet Gynecol* 2001;44(3):609-621
- Lin C, Raynor D. Risk of uterine rupture in labor induction of patients with prior cesarean section: an inner city hospital experience. *Am J Obstet Gynecol* 2004;190:1476-1478
- Lin Y, Chen C, Lin J, Yeh L, Chen T. Third-trimester spontaneous rupture of and unscarred uterus with massive intra-abdominal hemorrhage during tocolysis in a pregnant woman who has had multiple instrumental abortions. *Taiwanese J Obstet Gynecol* 2004;43(3):172-174
- Loizeaux L, Mastraioinni L. Acute puerperal inversion of the uterus. *Obstet Gynecol* 1955;5(2):193-197
- Lombaard H, Pattinson R. Uterine rupture: the road ahead? *Eur CI Obstet Gynaecol* 2006;2:131-138
- Luo G, Perni S, Jean-Pierre C, Baergen R, Predanic M. Failure of conservative management of placenta previa-percreta. *J Perinat Med* 2005;33:564-568
- Lydon-Rochelle M, Holt V, Easterling T, Martin D. Risk of uterine rupture during labor among women with a prior cesarean delivery. *N Engl J Med* 2001;345(1):3-8
- Majoko F, Magwali T, Zwizwai M. Uterine rupture associated with use of misoprostol for induction of labor. *Int J Gynecol Obstet* 2002;76:77-78
- Makhseed M, Moussa M. The outcome of placenta accreta in Kuwait (1981-1993). *Int J Gynecol Obstet* 1995;50:139-144
- Marcickiewicz J. Comment to a case report in this issue of Acta regarding placenta previa percreta. *Acta Obstet Gynecol Scand* 2004;83:4-5
- Maria N, Mishra N, Mubarek M, Reginald P. Silent dehiscence of a caesarean section scar with placenta praevia accreta. *J Obstet Gynaecol* 2003;23(1):77

- Martinez M, Eisele G, Malvino E, Simonelli D, Galli E, Anhel S, Monti F, Firpo J. Protocolo de prevención y tratamiento de la hemorragia puerperal y sus complicaciones ante la sospecha de adherencia placentaria patológica. *Rev Soc Obst Ginecol Buenos Aires* 2005;84(966):225-238
- Martinez E, Romeu M, Mateos S, Lobo P, Pascual A et al. Placenta pércrta, rotura uterina e histerectomía obstétrica. *Clin Invest Gin Obst* 2004;31(7):266-268
- Massiah N, Bhatti N, Bakour S, Downey G, Bambang K, Olufowobi O. Placenta praevia percreta with bladder invasion: an increasing obstetric catastrophe in modern practice. *J Obstet Gynaecol* 2006;26(6):563-565
- Massotto-Chaves H, Mc Clure R. Abdomen agudo y embarazo: placenta pércrta. *Acta Med Costarricense* 2001;43(4):178-180
- Mena J, Lopez-Hidalgo M, Lopez-Herrero E, Rodriguez A, Córdor L. Abruptio placentae 2001-2003. *Clin Invest Gin Obst* 2005;32(4):138-144
- Mesleh R, Kurdi A, Algwiser A. Intrapartum rupture of the uterus, 19 years' experience. *Int J Gynecol Obstet* 1999;64:311-312
- Mestre M, Gonzalez Bosquet E, Hernandez A, Torres A, Gomez M et al. Rotura uterina asociada a desprendimiento prematuro de placenta normalmente inserta en gestante de 25 semanas. *Clin Invest Gin Obst* 2007;34(4):157-159
- Mikolajczyk R, Zhang J, Troendle J, Chan L. Risk factors for birth canal lacerations in primiparous women. *Am J Perinatol* 2008;25:259-264
- Miles A, Monga M, Waller D, Dande D, Pschirrer E. Risk factors for symptomatic uterine rupture during a trial of labor: the 1990s. *Am J Perinatol* 2000;17(7):385-389
- Mohanty A, Trehan A. Puerperal uterine inversion: analysis of three cases managed by repositioning and literature review. *J Obstet Gynaecol* 1998;18(4):353
- Morgan K, Arulkumaran S. Antepartum haemorrhage. *Curr Obstet Gynaecol* 2003;12:81-87
- Morken N, Khan J. Placenta accreta and methotrexate treatment. *Acta Obstet Gynecol Scand* 2006;85(2):248-250
- Mortele K, Cantisani V, Brown D, Ros P. Spontaneous intraperitoneal hemorrhage: imaging features. *Radiol Clin N Am* 2003;41:1183-1201
- Murphy D. Uterine rupture. *Curr Op Obstet Gynecol* 2006;18:135-140
- Nishijima K, Shukunami K, Arikura F. An operative technique for conservative management of placenta accreta. *Obstet Gynecol* 2005;105:1201-1203
- Neill A, Thornton S. Secondary postpartum haemorrhage. *J Obstet Gynaecol* 2002;22(2):119-122
- Nishijima K, Shukamani K, Arikura S, Kotsuji F. An operative technique for conservative management of placenta accreta. *Obstet Gynecol* 2005;105:1201-1203
- Nkwabong E, Kouam L, Takang W. Spontaneous uterine rupture during pregnancy: case report and reviews of literature. *Rev Afr Sante Reprod* 2007;11(2):98-103
- Nwagbara P, Jackson R, Storrs C. Vasa previa: fatal fetal exsanguination. *J Obstet Gynaecol* 1997;17(3):284
- Ofir K, Sheiner E, Levy A, Katz M, Mazor M. Uterine rupture: risk factors and pregnancy outcome. *Am J Obstet Gynecol* 2003;189:1042-1046
- Ofir K, Sheiner E, Levy A, Katz M, Mazor M. Uterine rupture: differences between a scarred and an unscarred uterus. *Am J Obst Gynecol* 2004;191:425-429

- Okada M, Mitsui T, Morita T, Nomura M, Ohta T, Itakura A. A case of placenta accreta complicated by severe IUGR and maternal coagulopathy. *Acta Obstet Gynecol Scand* 2007;86(6):760-762
- Olah K. Massive obstetric haemorrhage resulting from a conservatively managed cervical pregnancy at delivery of its twin. *Br J Obstet Gynaecol* 2003;110:956-957
- Olatunji A, Oladapo O. Cervical placenta increta: a rare cause of near-fatal secondary postpartum haemorrhage. *J Obstet Gynaecol* 2005;25(7):717-718
- Olive E, Roberts C, Algert C, Morris J. Placenta praevia: maternal morbidity and place of birth. *Austr N Zeal J Obstet Gynaecol* 2005;45:499-504
- Onwuhafua P, Onwuhafua A, Omekara D. Ruptured uterus in Kaduna, Nigeria: a six year review. *J Obstet Gynaecol* 1998;18(5):419-423
- Oral B, Guney M, Ozsoy M, Sonal S. Placenta accreta associated with a ruptured pregnant rudimentary uterine horn. *Arch Gynecol Obstet* 2001;265:100-102
- Oteng-Ntim E, Iskaros J, Dinnenn M, Penn Z. Simultaneous intrapartum uterine and bladder rupture. *J Obstet Gynaecol* 2002;22(6):685-686
- Oyelese Y, Jha R, Moxley M, Collea J, Queenan J. Magnetic resonance imaging of vasa previa. *Br J Obstet Gynaecol* 2003;110:1127-1128
- Oyelese Y, Smulian C. Placenta previa, placenta accreta and vasa previa. *Obstet Gynecol* 2006;107(4):297-241
- Oyelese Y, Turner M, Lees C, Campbell S. Vasa previa: an avoidable obstetric tragedy. *Obstet Gynecol Surv* 1999;54(2):138-145
- Oyelese Y, Ananth C. Placental abruption. *Obstet Gynecol* 2006;108(4):1005-1016
- Ozdemir I, Yucel N, Yucel O. Rupture of the pregnant uterus: a 9-years review. *Arch Gynecol Obstet* 2005;272:229-231
- Pahlavan P, Nezhat C, Nezhat C. Hemorrhage in obstetrics and gynecology. *Curr Op Obstet Gynecol* 2001;13(4):419-424
- Palacios Jaraquemada J, Pesaresi M, Nassif J, Hermosid S. Anterior placenta percreta: surgical approach, hemostasis and uterine repair. *Acta Obstet Gynecol Scand* 2004;83:738-744
- Palacios Jaraquemada J, Bruno C. Magnetic resonance imaging in 300 cases of placenta accreta: surgical correlation of new findings. *Acta Obstet Gynecol Scand* 2005;84:716-724
- Palacios Jaraquemada J. Diagnosis and management of placenta accreta. *Best Pract Res Cl Obstet Gynaecol* 2008;22(6):1133-1148
- Palacios Jaraquemada J, Fiorillo A, Von Petery F, Colaci D, Leguizamón G. Uterine repair and successful pregnancy after myometrial and placental rupture with massive haemoperitoneum. *Br J Obstet Gynaecol* 2009;116:456-460
- Papinniemi N, Keski L, Heinonen S. Placental ratio and risk of velamentous umbilical cord insertion are increased in women with placenta previa. *Am J Perinatol* 2007;24:353-358
- Papp Z. Massive obstetric hemorrhage. *J Perinat Med* 2003;31:408-424
- Patel A, Goudar S, Geller S, Kodkany B, Edlavitch S, Wagh K, Patted S, Naik V, Moos N, Derman R. Drape estimation versus visual assessment for estimating postpartum hemorrhage. *Int J Obstet Gynecol* 2006;93:220-224
- Plaut M, Schwartz M, Lubarsky S. Uterine rupture associated with the use of misoprostol in the gravid patient with a previous cesarean section. *Am J Obstet Gynecol* 1999;180:1535-1542

- Pollio F, Staibano S, De Falco M, Buoncore U, De Rosa G, Di Lieto A. Severe secondary postpartum hemorrhage 3 weeks after cesarean section: alternative etiologies of uterine scar non union. *J Obstet Gynaecol* 2007;33(3):360-362
- Prasertcharoensuk W, Swadpanich U, Lumbiganon P. Accuracy of the blood loss estimation in the third stage of labor. *Int J Gynecol Obstet* 2000;71:69-70
- Provansal M, Courbiere B, Agostini A, D'Ercole C, Boubli L, Bretelle F. Fertility and obstetric outcome after conservative management of placenta accreta. *Int J Gynecol Obstet* 2010;109:147-150
- Pryor E, Mertz H, Beaver B, Koontz G, Borges A, Smith J, Merrill D. Intrapartum predictors of uterine rupture. *Am J Perinat* 2007;24:317-322
- Rafi J, Muppala H. Retroperitoneal haematomas in obstetrics: literature review. *Arch Gynecol Obstet* 2010;281:435-441
- Rasmussen S, Irgensa M. Occurrence of placental abruption in relatives. *Br J Obstet Gynaecol* 2009;116:693-699
- Ravasia D, Wood S, Pollard J. Uterine rupture induced trial of labor among women with previous cesarean delivery. *Am J Obstet Gynecol* 2000;183:1176-1179
- Reed B, Cypher R, Shields A. Diagnosis and management of placenta previa. *Postgraduate Obstet Gynecol* 2008;28(20):1-6
- Robert J, Sepulveda W. Fetal exsanguination from ruptured vasa previa: still a catastrophic event in modern obstetrics. *J Obstet Gynaecol* 2003;23:574
- Roca L, Hoffman C, Gaitan L, Burkett G, Placenta percreta masquerading as an acute abdomen. *Obstet Gynecol* 2009;113(2):512-514
- Royal College of obstetricians and gynaecologist. Prevention and management of postpartum haemorrhage. Gree-top guideline No. 52, may 2009
- Ryan G, Quinn T, Syrop C, Hansen W. Placenta accreta postpartum. *Obstet Gynecol* 2002;100:1069-1072
- Sahu L, Rani R. Comparison of scarred and unscarred uterine ruptures. *Int J Gynecol Obstet* 2008;101:77-83
- Sanchez S, Pacora P, Farfan J, Fernandez A et al. Risk factors of abruptio placentae among Peruvian women. *Am J Obstet Gynecol* 2006;194:225-230
- Sciscione A, Landon M, Leveno K, Spong C et al. Previous preterm cesarean delivery and risk of subsequent uterine rupture. *Am J Obstet Gynecol* 2008;111(3):648-653
- Selo-Ojeme D, Okonofua F. Risk factors for primary postpartum haemorrhage. *Arch Gynecol Obstet* 1997;259:179-187
- Selo-Ojeme D. Primary postpartum haemorrhage. *J Obstet Gynaecol* 2002;22(5):463-469
- Senthiles L, Resch B, Clavier E, Marpeau L. Extirpative or conservative management for placenta percreta? *Am J Obstet Gynecol* 2006;195(6):1875-1876
- Shahin A, Farghaly T, Mohamed S, Shokry M et al. Bilateral uterine artery ligation plus B-Lynch procedure for atonic postpartum hemorrhage with placenta accreta. *Int J Gynecol Obstet* 2010;108:187-190
- Sharma A, Suri V, Gupta I. Tocolytic therapy in conservative management of symptomatic placenta previa. *Int J Gynecol Obstet* 2004;84:109-113
- Shentiles L, Ambroselli C, Kayem G, Provansal M, Fernandez H et al. Maternal outcome after conservative treatment of placenta accreta. *Obstet Gynecol* 2010;115(3):526-534

- Sherer D, Dayal A, Schwartz B, Oren R, Abulafia O. Extensive spontaneous retroperitoneal hemorrhage: an unusual complication of heparin anticoagulation during pregnancy. *J Mater Fetal Med* 1999;8:196-199
- Shih J, Liu K, Shyu M. Temporary balloon occlusion of the common iliac artery: new approach to bleeding control during cesarean hysterectomy for placenta percreta. *Am J Obstet Gynecol* 2005;193:1756-1758
- Shih J, Shyu M, Liu K. Extirpative or conservative management for placenta percreta? *Am J Obstet Gynecol* 2006;195(6):1875-1876
- Sholl J. Abruptio placentae: clinical management in nonacute cases. *Obstet Gynecol* 1987;156:40-51
- Sing J, Kalogirou I, Derias E, Asaad K. A conservative approach to the management of postpartum haemorrhage due to low placental implantation. *J Obstet Gynaecol* 2003;24(4):483-489
- Singh M, Green E. Placenta percreta: four cases in one month. *Aust N Zael J Obstet Gynaecol* 2002;42;1:89-90
- Sinha P, Oniya O, Bewley S. Coping with placenta praevia and accreta in a DGH setting and words of caution. *J Obstet Gynaecol* 2005;25(4):334-337
- Sivanesan K, Singh M, Granger K. A case of ruptured uterus at 27 weeks of gestation complicated by placenta accreta. *Arch Gynecol Obstet* 2010;282:107-109
- Sivanesaratnam V. The acute abdomen and the obstetrician. *Bailliere's Cl Obstet Gynaecol* 2000;14(1):89-102
- Soffer Y, Schreyer P, Caspi E. Idiopathic hemoperitoneum in young women. *J Gynecol Obstet Biol Reprod* 1975;4:971-974
- SOGC Clinical Practice Guideline. Guidelines for the management of vasa previa. *Int J Gynaecol Obstet* 2010;108:85-89
- Soleymanimajd H, Datta S, Iqbal R. Spontaneous broad ligament tear in early labor. *J Obstet Gynaecol* 2007;27(6):627-628
- Soltan M, Khashoggi T, Adelusi B. Pregnancy following rupture of the pregnant uterus. *Int J Gynecol Obstet* 1996;52:37-42
- Soltan M, Khashoggi T. Retained placenta and associated risk factors. *J Obstet Gynaecol* 1997;17(3):245-247
- Somunkiran A, Ozdemir I, Demiraran Y, Yucel O. B-Lynch suture after the failure of hypogastric artery ligation to control post-partum hemorrhage due to placenta increta in a patient with the factor V Leiden mutation. *J Obstet Gynaecol Res* 2007;33(4):557-560
- Stronge J. Ruptured uterus. *J Obstet Gynaecol* 1998;18(5):431
- Sumigama S, Itakura A, Ota T, Okada M, Kotani T et al. Placenta previa increta/percreta in Japan: a retrospective study of ultrasound findings, management and clinical course. *J Obstet Gynecol Res* 2007;33(5):606-611
- Suner S, Jagminas L, Piepert J, Linakis J. Fetal spontaneous rupture of a gravid uterus: case report and literature review of uterine rupture. *J Emerg Med* 1996;14:181-185
- Takai N, Eto M, Sato F, Mimata H, Miyakawa I. Placenta percreta invading the urinary bladder. *Arch Gynecol Obstet* 2005;271:274-275
- Teo S, Kanagalingam D, Tan H, Tan L. Massive postpartum haemorrhage after uterus conserving surgery in placenta percreta: the danger of the partial placenta percreta. *Br J Obstet Gynaecol* 2008;115:789-792

- Teunissen K, Lopriori E, Nijman R, Brouwer P, Van Kamp I. Silent uterine rupture, an unusual cause of anhydramnios. *Am J Obstet Gynecol* 2007;196(2):e8-e9
- Tews G, Ebner T, Yaman C, Sommergruber M, Bohaumilitzky T. Acute puerperal inversion of the uterus, treatment by a new abdominal uterus preserving approach. *Acta Obstet Gynecol Scand* 2001;80(11):1039-1040
- Thakur A, Heer M, Thakur V, Heer G, Narone J, Narone R. Subtotal hysterectomy for rupture uterine. *Int J Gynecol Obstet* 2001;74:29-33
- Thomas A, Jophy R, Maskhar A, Thomas R. Uterine rupture in a primigravida with misoprostol used for induction of labour. *Br J Obstet Gynecol* 2003;110:217-218
- Tikkanen M, Nuutila M, Hiilesmaa V, Paavonen J, Ylikorkala O. Prepregnancy risk factors for placental abruption. *Acta Obstet Gynecol* 2006;85:40-44
- Tikkanen M, Nuutila M, Hiilesmaa V, Paavonen J, Ylikorkala O. Clinical presentation and risk factors of placental abruption. *Acta Obstet Gynecol* 2006;85:700-705
- Trop I, Levine D. Hemorrhage during pregnancy: sonography and MR imaging. *Am J Roentgen* 2001;176:607-615
- Tseng S, Lin C, Hwang J, Chen W, Ho E, Chou M. Experience with conservative strategy of uterine artery embolization in the treatment of placenta percreta in the first trimester of pregnancy. *Taiwanese J Obstet Gynecol* 2006;45(9):150-154
- Turner M, Agnew G, Langan H. Uterine rupture and labour after a previous low transverse caesarean section. *Br J Obstet Gynaecol* 2006;113:729-732
- Umezurike C, Adisa A. Uterine rupture presenting as a vaginal prolapse of gangrenous small bowel. *Int J Gynecol Obstet* 2008;100(2):185
- Veenstra M, Spinder T, Dekker G, Van Geijn H. Post partum intra-abdominal hemorrhage due to placenta percreta. *Eur J Obstet Gynaecol* 1995;62:253-256
- Vellekoop J, Roell E, Von Roosmalen J. Uterine scar rupture after a previous cesarean section and induction of labour with prostaglandins. *Acta Obstet Gynecol* 2006;85:132-134
- Verspyck E, Resch B, Sergent F, Marpeau L. Surgical uterine devascularization for placenta accreta: immediate and long-term follow-up. *Acta Obstet Gynecol Scand* 2005;84:444-447
- Vijayaraghavan R, Sujatha Y. Acute postpartum uterine inversion with haemorrhagic shock: laparoscopic reduction: a new method of management? *Br J Obstet Gynaecol* 2006;113:1100-1102
- Vyjayanthi S, Rajesh U, Bloomfield. Haemoperitoneum due to placenta percreta in the third trimester mimicking placental abruption. *J Obstet Gynaecol* 2002;22(6):690-691
- Wang Y, Su T. Obstetric uterine rupture of the unscarred uterus: a twenty-year clinical analysis. *Gynecol Obstet Invest* 2006;62:131-135
- Warshak C, Eskander R, Hull A, Scioscia A, Mattrey R et al. Accuracy of ultrasonography and magnetic imaging in the diagnosis of placenta accreta. *Obstet Gynecol* 2006;198(3):573-581
- Warshak C, Ramos G, Eskander R, Benirschke K, Saenz C, et al. Effect of predelivery diagnosis in 99 consecutive cases of placenta accreta. *Obstet Gynecol* 2010;115(1):65-69
- Washecka R, Behling A. Urologic complications of placenta percreta invading the urinary bladder: a case report and review of the literature. *Hawaii Med J* 2002;61:66-69
- Wax J, Pinette M, Cartin A, Blackstone J. Gravid uterus exteriorization at cesarean delivery for prenatally diagnosed placenta previa-accreta. *Am J Perinat* 2004;21(6):311-313

- Weinstein A, Chandra P, Schiavello H, Fleischer A. Conservative management of placenta previa percreta in a Jehovah's Witness. *Obstet Gynecol* 2005;105:1247-1250
- Wu S, Kocherginsky M, Hibbard J. Abnormal placentation: twenty year analysis. *Am J Obstet Gynecol* 2005;192:1458-1461
- Yap Y, Perrin L, Pain S, Wong S, Chan F. Manual removal of suspected placenta accreta at cesarean hysterectomy. *Int J Gynaecol Obstet* 2008;100(2):186-187
- Yee Y, Kung F, Yu P, Hsu T, Cheng Y. Successful conservative management of placenta previa totalis and extensive percreta. *Taiwanese J Obstet Gynecol* 2008;47(4):431-434
- Zaideh S, Abu-Heija A, El-Jallad M. Placenta praevia and accreta: analysis of a two-years' experience. *Gynecol Obstet Invest* 1998;46(2):96-998
- Zaki Z, Bahar A. Massive haemorrhage due to placenta praevia accreta: a useful role for vasopressin. *J Obstet Gynaecol* 1997;17(5):486-487
- Zaki Z, Bahar A, Ali M, Albar H, Gerai M. Risk factors and morbidity in patients with placenta previa accreta compared to placenta previa non-accreta. *Acta Obstet Gynecol Scand* 1998;77:391-394
- Zelop C, Shipp T, Repke J, Cohen A, Caughey A, Lieberman E. Uterine rupture during induced or augmented labor in gravid women with one prior cesarean delivery. *Am J Obstet Gynecol* 1999;181:882-886
- Zeteroglu S, Ustun Y, Engin-Ustun Y, Sahin H, Kamaci M. Eight years experience of uterine rupture cases. *J Obstet Gynecol* 2005;25(5):458-461
- Ziadeh S, El-Jallad M, Sunna E. Obstetric uterine rupture: a four-year clinical analysis. *Gynecol Obstet Invest* 1999;48:176-178
- Zwart J, Richters J, Vries J, Bloemenkamp K, Roosmalen J. Uterine rupture in the Netherlands: a nationwide population-based cohort study. *Br J Obstet Gynaecol* 2009;116:1069-1080



## CAPITULO 2

### Causas Infrecuentes de Hemorragias Abdómino-Pelvianas en el Embarazo

Otras causas menos frecuentes que las referidas en el primer capítulo, podrán causar severas hemorragias durante el embarazo. Si bien no todas corresponden a patología obstétrica, su conocimiento facilitará el diagnóstico diferencial y justificará la consulta con el cirujano general.

Exceptuamos de esta discusión las hemorragias de etiología traumática, analizadas con detalle en el manual de ATLS, y las provocadas accidentalmente en el curso de una cirugía obstétrica, relatadas en forma inmejorable por B. Gostout (2002)

La etiología mas frecuente corresponde a aneurismas o tumores abdómino pelvianos con sangrado espontáneo. Más del 50% de los aneurismas rotos en mujeres menores de 40 años se vinculan con el embarazo (Cardia 2002).

La ruptura espontánea de vasos uterinos durante el embarazo resulta un hecho excepcional (González 2008). Hasta 1987 se publicaron 117 casos, y en la mayor parte se presentaron durante el tercer trimestre. En casos excepcionales, el origen de la hemorragia abdominal espontánea durante el embarazo no resultó identificado (Koifman 2007).

De acuerdo con la edad gestacional y la condición clínica de la madre, se decidirá la eventual interrupción del embarazo. Durante la laparotomía exploradora de urgencia, se decidirá que técnica quirúrgica resultará conveniente para obtener el inmediato control de la hemostasia (González 2008, Wu 2007).

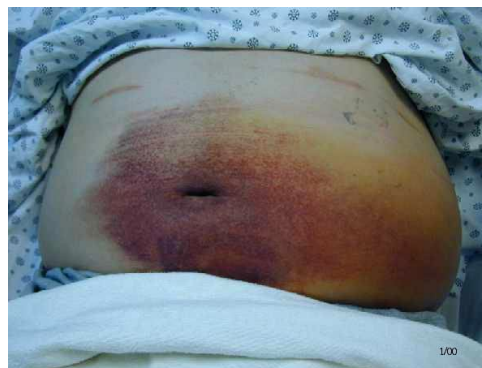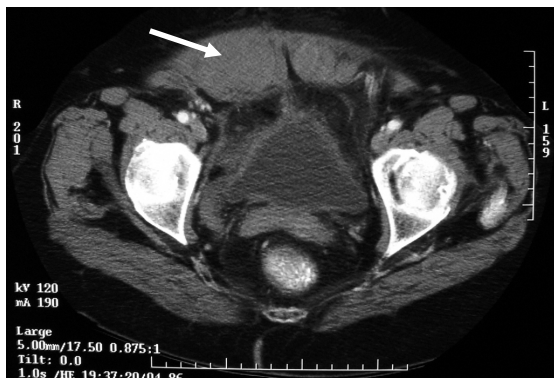#### **Hematoma de pared abdominal**

El hematoma de los rectos anteriores abdominales se produce por la efracción de alguna de las arterias epigástricas o sus ramas. Las arterias epigástricas inferiores son ramas de la íliaca externa, con un trayecto ascendente transcurren entre el músculo recto anterior y la hoja posterior de su vaina. Las superiores se originan en las ramas torácicas externas, descienden entre el músculo y su vaina, desarrollando una amplia red anastomótica con las arterias inferiores a nivel umbilical.

Las contracciones del músculo se acompañan de una adaptación longitudinal de las arterias. Durante el embarazo, las causas mas probables de estas rupturas son las intensas contracciones de la pared abdominal debido a repetidas maniobras de Valsalva, como ocurre con la tos incoercible o los pujos durante el parto. Otra causa se vincula con laceraciones vasculares accidentales e inadvertidas durante la operación cesárea, en estas circunstancias el hematoma podrá manifestarse en el puerperio inmediato (Ko 2002) o aparecer en forma más tardía. Es mas frecuente en multíparas.

En una revisión efectuada por Humphrey en 2001, identificó 69 casos de hematomas del recto anterior durante el embarazo, la edad gestacional media fue 32 semanas. El factor desencadenante mas frecuente fue la tos, presente en el 73% de las embarazadas. La segunda causa fueron los pujos durante el trabajo de parto, en el 18%.

Con menor frecuencia, estas lesiones vasculares se produjeron durante la aspiración de folículos por punción percutánea para fertilización *in vitro*. También se refirió algún caso de hemoperitoneo iatrogénico debido a inyecciones profundas en la pared abdominal de heparinas.



**Figura 1.** TAC con hematoma de recto anterior (flecha). A la derecha signo de Cullen .Chang, 2009.

La palpación de un tumor unilateral sobre la zona de los rectos abdominales, el intenso dolor en la pared abdominal que se incrementa al cambiar de posición (Lin 2004), en algunos casos asociado a shock hipovolémico hace presumir el diagnóstico. El signo de Cullen (figura 1, derecha) se presentará en los días posteriores al sangrado, aunque no resulta exclusivo de esta patología, podrá observarse en las hemorragias retroperitoneales y en las pancreatitis agudas. Otros síntomas incluye la presencia de fiebre, náuseas, vómitos y diarreas (Lin 2004).

El diagnóstico durante el embarazo se establece mediante la ecografía. La TAC podrá indicarse durante el puerperio (figura 1).

Durante el embarazo se preferirá el tratamiento no agresivo, siempre que el hematoma no drene hacia la cavidad peritoneal, no genere inestabilidad hemodinámica y no se infecte. Su absorción demanda 2 a 3 meses (Lin 2004). No se aconseja la punción por el riesgo de infección. Pequeños hematomas podrán tratarse en forma conservadora, no así cuando se drenó hacia la cavidad peritoneal debido a la imposibilidad de contención y autolimitarse. El tratamiento activo comprende la evacuación y hemostasia quirúrgica.

La embolización arterial para el tratamiento del hematoma del recto anterior, fue utilizada por primera vez por Levy en 1980 y en fecha reciente por Riera (2009). Logra la hemostasia, reduce el tamaño del hematoma, disminuye los requerimientos de hemocomponentes y evite la ruptura en la cavidad peritoneal.

### **Hemorragia en el embarazo abdominal**

El embarazo abdominal se presenta con una frecuencia de 1:10.000 gestaciones y constituye el 1% de los embarazos ectópicos. El intento en liberar la placenta podrá causar una hemorragia masiva (Farag 2003). Si se toma la decisión de dejar la placenta *in situ* el riesgo de infección intrabdominal es elevado. La embolización de las arterias aferentes brinda la posibilidad de retirar la placenta sin riesgo de mayor sangrado. En otro caso, mediante el empaquetamiento abdominal compresivo se logró detener la hemorragia causada durante el intento de remover la placenta (Farag 2003).

### **Hemorragia genital por malformación arteriovenosa y pseudoaneurismas uterinos**

Las MAV podrán tener origen congénito u adquirido y consisten en fistulas arteriovenosas múltiples entre ramas arteriales intramurales y el plexo venoso miometrial. Entre las etiologías adquiridas y vinculadas con la gestación se mencionan: legrado de la cavidad uterina, subinvolución de lecho placentario, retención de restos ovulares, traumatismo vinculado con la operación cesárea (Demir 2004, Hyun-Young 2005). El legrado uterino podrá causar hemorragias severas cuando el diagnóstico de MAV fue desconocido (Timmerman 2003, Chang 2004).

Podrá causar hemorragia genital severa en el puerperio temprano (Thanner 2001, Chien 2007) o alejado, y por lo general requiere tratamiento transfusional. La ecografía pone de manifiesto la presencia de estructuras anecoicas tortuosas múltiples en el miometrio o una masa intramiometrial. La ecografía Doppler color confirma su naturaleza vascular con baja impedancia y elevada velocidad de flujo (Timmerman 2003). Mediante angio-RNM se podrá apreciar la extensión de la lesión y el origen de los vasos aferentes (Hasegawa 2006). La arteriografía selectiva constituye el *gold standard*; pone de manifiesto el relleno venoso precoz del contraste intravascular.

El sangrado podrá cohibirse mediante taponaje de la cavidad uterina y la administración de útero retractores. La embolización endovascular logrará el control del sangrado cuando el tratamiento conservador no brindó la solución esperada (Kelly 2003, Yang 2005, Demir 2004, Chien 2007).

En el postoperatorio de cesáreas, los pseudoaneurismas uterinos son de origen traumático (Jan 2007). Asientan en las arterias uterinas y están conformados por hematomas adyacentes al vaso y a diferencia de los verdaderos aneurismas carecen de las tres capas que componen la anatomía arterial (Descargues 2001). Laceraciones arteriales desapercibidas o punciones accidentales de la arteria que no sellan, permite que la sangre disèque los tejidos adyacentes al vaso y se coleccionen como un hematoma, que con posterioridad se abre hacia la cavidad uterina (Jan 2007). El sangrado se manifiesta en forma intermitente, y podrá intensificarse con el legrado de la cavidad conduciendo a una situación que pone en peligro la vida de la puérpera. La embolización arterial selectiva es el tratamiento de elección (Zimon 1999, Jan 2007).

### **Ruptura hepática**

Se presenta con una incidencia de 0,4 a 2,2 cada 100.000 embarazos, asociado a preeclampsia grave en el 80% de los casos, mas frecuentemente en el curso del síndrome HELLP (Marsh 2003, Gyang 2006, Srivastava 2007). Se observó que la ruptura durante el embarazo predomina en múltiparas de más de 30 años. También se publicaron 20 casos de hemoperitoneo por ruptura de adenoma hepático que incrementaron su tamaño durante la gestación (Santambrogio 2009). Otras lesiones que de manera excepcional pueden causar hemoperitoneo no traumático de origen hepático son: carcinoma hepatocelular, hiperplasia nodular focal, hemangioma y metástasis.

Vanatta (2010) publicó un caso de ruptura hepática espontánea asociada con mola hidatiforme. Otros casos de hematomas atraumáticos con hemoperitoneo masivo, no vinculados con lesiones preexistentes, fueron publicados (Irvine 2004).

Los hematomas se observan en el 1-2% de las pacientes con síndrome HELLP, predominantemente en el lóbulo derecho 75%, afectando dos lóbulos en 14% de las enfermas (Marsh 2003). De no mediar la ruptura, podrán pasar desapercibidos (Voto 1993). Los infartos hepáticos extensos son infrecuentes debido al doble sistema circulatorio que el hígado posee. Los mismos resultan de la necrosis y hemorragia periportal como consecuencia de la trombosis sinusoidal. Estas lesiones confluyen y se extienden hasta alcanzar una localización subcapsular, de este modo se generan condiciones favorables para la irrupción del hematoma en la cavidad abdominal con hemorragia severa. Se describieron infartos hepáticos en gestantes con síndrome antifosfolípídico asociado con síndrome HELLP a pesar del tratamiento anticoagulante que recibían por la trombofilia (Pauzner 2003).

Se vinculó con la ruptura del hematoma la palpación abdominal, el traslado de la enferma, los pujos, el vómito y las convulsiones (Marsh 2003). En ocasiones surgirá la ruptura espontánea debido al progresivo crecimiento del hematoma.

Los hematomas podrán manifestar síntomas en el preparto, el parto o el puerperio, e incluye dolor en hipocondrio derecho o epigastrio en 70% de los casos, en ocasiones retroesternal o dolor en inspiración, e irradiado al hombro derecho. En presencia de estos síntomas, la ecografía resulta necesaria para confirmar o descartar su existencia.

En presencia de pequeños hematomas subcapsulares contenidos, podrá adoptarse una conducta expectante. El control tomográfico o ecográfico periódico confirmará que no incrementa su diámetro.

La ruptura de un hematoma subcapsular origina hemoperitoneo con shock hemorrágico. La ecografía es el estudio de elección en estos casos. Ante la duda, las imágenes obtenidas mediante resonancia nuclear magnética o tomografía computarizada son definitivas, si la enferma estabiliza su condición hemodinámica y permite su traslado para realizar el estudio (Sommer 1979).

En caso de shock hemorrágico, la ecografía confirmará la existencia de hematoma hepático y líquido en cavidad (hemoperitoneo). De inmediato se procederá a realizar una laparotomía mediana para realizar la maniobra de Pringle: compresión digital del hilio hepático (Marsh 2003).

El tratamiento será definido de acuerdo a las condiciones de la enferma, e incluye varias alternativas:

- Empaquetamiento
- Sutura con malla o agentes hemostáticos locales
- Ligadura de la arteria hepática
- Lobectomía hepática

La ruptura hepática tuvo una mortalidad que superaba el 50%. En una reciente revisión de la literatura, la mortalidad materna disminuyó a 16% y 42% la perinatal.

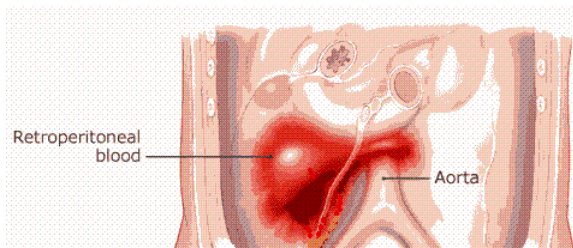
## Ruptura esplénica

La ruptura esplénica espontánea en el periodo periparto es infrecuente de observar en ausencia de enfermedades previas, como la malaria o la mononucleosis infecciosa. En un caso se presentó con dolor dorsal durante el trabajo de parto, adoptando la característica de hematoma subcapsular, confirmado mediante ecografía y TAC de abdomen, se adoptó una conducta expectante con buena evolución (Macnab 2004). En otros casos, el hemoperitoneo masivo con shock hemorrágico puso en riesgo la vida de la enferma. El dolor suele referirse en el hipocondrio y flanco izquierdo, torax y hombro homolateral. El tratamiento de estados trombofílicos con heparinas de bajo peso molecular potencia el monto de la hemorragia (Kenny 2007). La esplenectomía es el tratamiento de elección (Sakhel 2003).

## Hemorragia retroperitoneal por angiomiolipoma renal

El angiomiolipoma (AML) es un tumor renal benigno derivado del tejido mesenquimático, que se encuentra preferentemente en mujeres entre 30 y 50 años de edad, conformado por diversas proporciones de vasos aneurismáticos o de paredes delgadas, músculo liso y tejido adiposo maduro.

Por lo general de localización polar subcapsular o incluido en el tejido renal normal, no encapsulado aunque bien diferenciado de éste, podrá extenderse al retroperitoneo, ganglios regionales (Ackerman 1994) e inclusive dentro de venas renales y cava sin propiedad metastatizante (Gotoh 1998). Solitario en el 80% de los casos o multicéntrico en asociación con esclerosis tuberosa u otras facomatosis. De lento crecimiento, la mayor parte cursan asintomáticos y son descubiertos en forma incidental. La aparición de síntomas se relaciona con hemorragia intratumoral o retroperitoneal, frecuente en tumores con más de 4 centímetros de diámetro.



Se observó mayor crecimiento del ALM durante el embarazo (Fernández Arjona 1994), aunque la hipótesis de dependencia hormonal nunca fue demostrada. El útero gestante induce cambios en la arquitectura pieloureteral que pudiera causar efracción de la frágil neovasculatura del AML y hematuria cuando este adquiere contacto hiliar (Wolff 1995). La ruptura de un AML durante el embarazo es rara, en ocasiones fatal para la madre y el feto (Lee 1994) debido a la hemorragia retroperitoneal masiva que pudiera provocar.

El diagnóstico presuntivo de AML se basa en el hallazgo de tejido adiposo mediante técnicas por imágenes. Existirán dificultades para su identificación si es de pequeño tamaño (Tsuboi 2000) y el contenido graso escaso; en ocasiones solo percibido al microscopio. Si bien el hallazgo ecográfico característico es una masa hiperecoica bien definida, su apariencia podría alterarse si surge hemorragia o necrosis. La presencia de grasa no es patognomónica del AML; dado que, lipomas, liposarcomas, tumor de Wilms y teratomas podrán contener tejido adiposo. Se reportaron casos de carcinoma renal asociados con AML (Fazeli-Matin 1998, Mai 1999) y variantes epitelioides de este último de comportamiento maligno (Eble 1997, Pea 1998).

Por carecer de efecto radiante, la RNM es otra técnica preferida para obtener imágenes durante el embarazo, pero los resultados podrían alterarse por las mismas razones (Malvino 2006). Ante un AML menor de 4 centímetros, el control periódico y eventual nefrectomía parcial electiva mas allá del período gestacional, resultará una conducta adecuada y con baja morbilidad (Tsuboi 2000, Yip 2000). Durante el embarazo, AML mayores de 4 cm. deberían extirparse ante la posibilidad de rápido crecimiento y elevado riesgo de hemorragia (Zagoria 1991, DeLuca 1999).

En algunas pacientes (Lee 1998, Ashebu 2002, Barbalias 1998, Shah 1999, Khaitan 2001), incluyendo gestantes (Yanai 1996), el sangrado se controló mediante angioembolización selectiva. Sin embargo, esta conducta conservadora no evitaría una segunda hemorragia (Tanaka 2001) que podría resultar fatal. Hemorragia retroperitoneal y amplia sustitución del parénquima por el tumor requiere nefrectomía de urgencia (Kontos 2008).

### **Ruptura espontánea de arteria uterina**

La ruptura espontánea de la arteria uterina en el curso del tercer trimestre fue comunicada en pocas ocasiones (Swaegers 1997). En otros casos la ruptura ocurrió en el puerperio inmediato y hasta varios días en el transcurso del mismo (Belmonte 2004).

Por tratarse de vasos que transcurren sobre la superficie uterina, el sangrado es intrabdominal. Cuando la sangre irrumpe en el peritoneo, el dolor abdominal es intenso, de aparición brusca. Se resolverá mediante laparotomía de urgencia, hemostasia quirúrgica y operación cesárea.

En otros casos se trata de rupturas arteriales con sangrado que irrumpe dentro del ligamento ancho y que se desplaza hacia el retroperitoneo (Belmonte 2004). Antes de proceder a la ligadura arterial, se tomará la precaución de abrir en ligamento ancho e identificar el uréter (Liu 1998).

En algunas enfermas el desarrollo de un aneurisma precedió a la ruptura arterial (Cardia 1994, Davidsen 1995), mientras que en otras un pseudoaneurisma post cesárea fue causa de hemoperitoneo que fue controlado mediante embolización selectiva (Riera 2002, Butori 2009).

También se refirió la presencia de una hemorragia genital masiva por pseudoaneurisma de la arteria uterina en el postoperatorio inmediato de una cesárea-histerectomía subtotal, que se controló mediante embolización arterial selectiva (Cantademir 2002). Algunos aneurismas uterinos podrán desarrollarse adoptando el aspecto de masas anexiales (Raslan 2001). Se comunicó un caso con hemorragia masiva por vía vaginal que surgió tres semanas después de la cesárea y justificó la histerectomía de urgencia (Sin 1997).

La mortalidad materna es 49%, pero asciende a 76% si la ruptura ocurre durante el trabajo de parto (Liu 1998).

### **Ruptura espontánea de las venas útero-ováricas**

Hasta 1987 se reportaron 120 casos aproximadamente. En el 61% de las enfermas el diagnóstico se efectuó antes del parto y 21% en el puerperio (Vellekoop 2001).

La ruptura de las venas ováricas surge como consecuencia del aumento del flujo y presión que se desarrolla sobre una anatomía variceal. Factores desencadenantes como los pujos (Garg 2003), la defecación y el esfuerzo físico favorecen la ruptura. Groseras várices sobre la superficie del útero podrán apreciarse en algunas enfermas (Matsuo 2007). En un caso, la ruptura de los vasos uterinos resultó de la acción de focos de endometriosis bajo el efecto hormonal propio de la gestación (Aziz 2004). Con la ruptura podrá desarrollarse hemoperitoneo, hematoma del ligamento ancho con hemo retroperitoneo, o ambos cuando el peritoneo se rompe a causa de la presión que ejerce el hematoma (Moreira 2009), seguido de dolor abdominal y shock. Con la laparotomía se efectuó

operación cesárea en los casos donde fue posible, considerando la edad gestacional. La mortalidad materna fue 4% y la fetal elevada: 31% (Ginsburg 1987).

## **RUPTURAS ANEURISMÁTICAS ABDOMINALES EN EL EMBARAZO Y PUERPERIO**

Los aneurismas en el curso del embarazo son de naturaleza congénita en la mayor parte de los casos. En su etiología consideramos la displasia fibromuscular, debilitamiento congénito de la pared por ausencia o hipoplasia de la capa muscular, deficiencia elástica, síndrome de Marfan y síndrome de Ehlers-Danlos (Bettendorf 2004). Se comprobó la existencia de receptores hormonales en las paredes arteriales que inducirían cambios estructurales en respuesta al incremento de los niveles de estrógenos y progesterona (Selo-Ojeme 2003).

Si bien la ruptura de un aneurisma abdominal es un hecho infrecuente, se comprobó mayor frecuencia de complicaciones hemorrágicas en mujeres durante el embarazo. Todos comparten una semiología similar, siendo el dolor abdominal de aparición brusca y la anemia aguda con hipotensión arterial, la forma de presentación usual. En otras ocasiones, la inminencia de ruptura se vincula con dolores inespecíficos, cuya localización se relaciona con la topografía de la lesión.

Cuando un cuadro clínico como el descrito irrumpe durante el embarazo con signos de sufrimiento fetal el primer diagnóstico a considerar es el desprendimiento placentario. Si se presenta durante el trabajo de parto con hemoperitoneo, la ruptura uterina surgirá como una presunción lógica. Los signos abdominales resultarán confusos, si tenemos en cuenta que el útero grávido ocupa una posición anterior en el abdomen dificultando la percepción de los signos de irritación peritoneal. En el puerperio, la flaccidez de la pared minimiza la contractura parietal. Por lo tanto, están dadas las condiciones para que se establezca un diagnóstico erróneo, mientras el tiempo transcurre disminuyendo la posibilidad de sobrevivencia.

Los aneurismas viscerales más frecuentes son: esplénicos (60%); renales (22%) y hepáticos (10%). Aquellos que comprometen a la arteria mesentérica y sus ramas son menos comunes de observar.

### **Ruptura de aneurisma de arteria esplénica**

La arteria esplénica es la más afectada por aneurismas en el territorio esplénico (Tejerizo 2002). La mayor parte de ellos de conformación sacular en el tercio distal de la arteria, con un diámetro de 1,5 a 3,5 cm. Se refirió la asociación de aneurismas esplénicos con otros localizados en ramas de la aorta abdominal en la tercera parte de los casos. Entre el 20 y el 50% se rompen en el curso del embarazo, con mayor frecuencia durante el tercer trimestre (Chookun 2009); ocasionalmente durante el parto (Fender 1999) y solo en el 6% de los casos en el puerperio (Wadsworth 1996, Jack 1997, Sánchez 2001).

El incremento de la circulación esplénica favorecería la ruptura durante el embarazo (Cressey 1996) en particular cuando se asocia hipertensión arterial y el útero grávido comprime la aorta abdominal incrementando el flujo en territorios proximales (Arrieta 2000).

La ruptura con hemorragia intraperitoneal se asocia con dolor abdominal o torácico súbito (Navaneetham 1998) y shock. En otras ocasiones infrecuentes, en el curso del embarazo, la ruptura se efectúa hacia la transcavidad de los epilones, con contención inicial de la hemorragia por

taponamiento y estabilidad hemodinámica, horas más tarde sobrevendrá el shock hemorrágico (Bettendorf 2004, Selo-Ojeme 2003, Perucca 2006). Según Cressey (1996) esta evolución se presentaría en el 25% de los casos (Wadsworth 1996). Cuando ocurre, se reduce la perfusión placentaria y aparece el sufrimiento y la muerte fetal (Tejerizo 2002).

También se refirió la ruptura de aneurismas de la vena esplénica durante la 36ª semana de gestación, con consecuencias fatales para la madre y el feto (Morelli 2007).

Entre los diagnósticos diferenciales consideramos las rupturas esplénicas no aneurismáticas, que podrán sobrevenir en el curso de la mononucleosis infecciosa y la malaria. El antecedente de esplenomegalia sugiere el diagnóstico. El primer estudio a realizar es la ecografía abdominal, que podrá mostrar una estructura redondeada anecogénica, a veces calcificada. La tomografía computarizada con contraste resulta útil en estos casos. La angiografía digital con imágenes de sustracción e inyección arterial selectiva del contraste brinda excelentes imágenes.

El tratamiento es quirúrgico en todos los casos, a través de una laparotomía mediana supraumbilical. Cuando asienta en el tercio distal de la arteria consiste en la extirpación aneurismática que incluye la esplenectomía (El-Shawarby 2006). Si asienta próximo al tronco celíaco podrá efectuarse la exclusión mediante ligadura proximal y distal. La irrigación esplénica quedará asegurada por los vasos rectos. La urgencia del caso limita el tiempo disponible para intentar otras técnicas quirúrgicas o la embolización endovascular.

En una revisión efectuada sobre 100 casos de aneurismas de arteria esplénica rotos, el binomio madre y neonato, solo sobrevivieron en 12 oportunidades (Herbeck 1999). La mortalidad materna osciló entre 25-70% y la fetal fue 94% (Cressey 1996).

### **Ruptura de aneurisma de arteria renal**

Los aneurismas congénitos de las arterias renales representan el 1% del total de los aneurismas y el 22% entre los de ubicación visceral, resultando el embarazo un factor predisponente para la ruptura. La mayor parte son de aspecto sacular y asientan en ramas primarias o secundarias (Ghanavati 2003). Las causas se vinculan con el estado hiperdinámico propio de la gestación y la laxitud que adquiere el tejido conectivo en el embarazo (Askari 2009). La ruptura suele ocurrir durante el tercer trimestre no asociado con el parto.

Suele manifestarse por dolor lumbar de aparición brusca seguido de signos compatibles con sangrado agudo. En estas condiciones, y con la paciente hemodinámicamente inestable se dificulta la posibilidad de completar estudios con el fin de aclarar su origen y el estado funcional del otro riñón (Ghanavati 2003). El tamaño del hematoma retroperitoneal podrá dificultar la palpación del riñón contralateral, maniobra necesaria para asegurar su presencia antes de proceder a la nefrectomía en caso de urgencia (Soliman 2006).

Aneurismas asintomáticos mayores de 2,5 cm deberían excluirse mediante embolización, adelantando el nacimiento si fuera posible. En caso de ruptura, podrá intentarse la resección de la lesión y la colocación de una prótesis vascular, sin embargo este planteo parece más apropiado de llevar a la práctica con el aneurisma indemne. Si la lesión asienta proximal al riñón, la dificultad



técnica para efectuar un by pass justifica la nefrectomía de urgencia. En dos casos se procedió a extirpar el aneurisma seguido de autotransplante.

Sobre 21 reportes de rupturas de aneurismas de arterias renales, solo sobrevivieron 10 madres y 5 neonatos.

### **Ruptura de aneurisma de arteria ovárica**

En 2009, Tsai recopiló solo 10 casos vinculados con pacientes obstétricas, casi todos localizados a la derecha, en multíparas de más de 30 años. La mayor parte de las pacientes sufren la ruptura espontánea del aneurisma en el periodo final del embarazo o en el puerperio inmediato (Poilblanc 2008), y la hemorragia resultaría de cambios hemodinámicos y hormonales propios de la gestación. El síntoma mas frecuente es el dolor agudo en el flanco, asociado a signos peritoneales. La ecografía revela líquido en la cavidad y el diagnóstico podrá ser confirmado mediante TAC o RNM de abdomen. En ocasiones se forma un hematoma retroperitoneal (Guillem 1999, Poilblanc 2008). Podrá recurrirse al diagnóstico angiográfico e intentar la embolización arterial (Guillem 1999). De lo contrario se requiere de una laparotomía exploradora para proceder a la anixectomía o al control hemostático mediante la ligadura proximal y distal del aneurisma.

### **Ruptura de aneurisma de la arteria adrenal**

Hasta 2004 solo fueron publicados dos casos de aneurismas de arteria adrenal rotos durante el embarazo (Christie 2004). El dolor abdominal en flanco es el signo de mayor relevancia. La hemorragia es retroperitoneal, y una vez identificada el tratamiento mediante radiología intervencionista es de elección. La arteriografía identifica la lesión vascular, aunque en oportunidades el vasoespasmo o un trombo luminal dificultan el diagnóstico.

Deberá diferenciarse de las trombosis venosas que provocan hemorragias adrenales al final del embarazo o en el puerperio.

### **Seudoaneurisma, disección y ruptura de aneurismas aórticos abdominales**

La relación entre el embarazo y la disección aórtica no se encuentra debidamente aclarada. Sin embargo la mitad aproximadamente de los casos de disección en gestantes ocurren en pacientes con síndrome de Marfan durante el tercer trimestre cercano al parto (Farina 2003). El incremento de la presión arterial y del gasto cardíaco contribuye al provocar una disrupción de la íntima, resultando la amplitud de la onda pulsátil el principal factor que induce el desarrollo de la disección.

También describió un caso con aneurisma de aorta abdominal sacular roto (Da Silva 2001) y otro con pseudoaneurisma de igual localización, reparado luego de la operación cesárea (Neuhauser 2001).

### **Ruptura de aneurisma de arteria ilíaca común**

Poco frecuente, se asocia con hemo-retroperitoneo masivo y shock. La condición crítica de la enferma limita el tiempo disponible para el diagnóstico, que habitualmente se define durante la laparotomía exploradora.

Bosio (1998) publicó un caso de disección espontánea de arteria ilíaca común derecha 10 días después de un parto normal. La aparición de dolor intenso de aparición brusca en fosa ilíaca homolateral precedió el desarrollo del shock. Durante la cirugía se constató la existencia de un importante hematoma retroperitoneal y un desgarro de 3 cm en la cara posterior de la arteria ilíaca común que fue ligada en su parte proximal, y resuelta la circulación distal mediante un by pass desde la bifurcación hacia la arteria femoral.

Si el hematoma logra contener parcialmente la hemorragia mientras se dispone la cirugía de urgencia, la solución definitiva se obtiene mediante un by pass protésico. La sobrevivencia en presencia de esta enfermedad, es la excepción (Cardia 2002).

### **Otras patologías asociadas con sangrado obstétrico**

El síndrome de Ehlers-Danlos comprende un grupo de enfermedades congénitas del tejido conectivo caracterizadas por la hiperlaxitud de las articulaciones, hiperextensibilidad de la piel y fragilidad vascular. El tipo IV afecta la constitución del colágeno vascular que predispone a la disección, dilatación y ruptura de los vasos. Bjorck (2007), publicó un caso fatal de ruptura de la arteria subclavia durante el trabajo de parto.

En fecha reciente asistimos una puérpera post cesárea con enfermedad de Klippel-Trenaunay. Esta rara enfermedad congénita se manifiesta por la triada: 1) malformaciones capilares cutáneas y subcutáneas a semejanza de nevus; 2) malformaciones venosas y várices; y 3) hipertrofia ósea y de tejidos blandos en una o más extremidades, más frecuente en una pierna (Stein 2006). En algunas pacientes las fistulas arterio-venosas se asocian a los signos referidos (síndrome de Klippel-Trenaunay-Weber). Durante el embarazo estas malformaciones venosas adquieren gran desarrollo con riesgo de trombosis y tromboembolismo, coagulación intravascular diseminada aguda o crónica, y riesgo de hemorragias. El parto podrá intentarse en ausencia de várices y/o hemangiomas uterinos, cervicales, vaginales y vulvares. De lo contrario se optará por la operación cesárea, tomando todas las precauciones que corresponden ante una patología potencialmente exanguinante.

Katorza (2007) reunió tres casos de endometriosis con hemoperitoneo durante la segunda mitad del embarazo.

### **Conceptos destacados**

- *Los hematomas de pared abdominal se diagnostican mediante la ecografía, y podrán ser pasibles de una conducta expectante mientras no irrumpen en la cavidad abdominal*
- *El legrado de la cavidad uterina podrá asociarse con sangrado profuso en presencia de acretismo o malformaciones arteriovenosas*
- *La causa más frecuente de hematoma hepático es el síndrome HELLP, que podrá manifestarse por dolor en hipocondrio derecho o epigastrio. La ecografía conforma su localización y tamaño*
- *Más de la mitad de las disecciones aórticas abdominales en el embarazo se presentan en pacientes con enfermedad de Marfan*

- *La arteria esplénica es la mas frecuentemente afectada por rupturas aneurismaticas en el curso del embarazo, que ocasiona hemoperitoneo masivo*

## Referencias

- Ackerman T, Levi C, Lindsay D, Greenberg H, Gough J. Angiomyolipoma with lymph node involvement. *Can Assoc Radiol* 1994;45:52
- Arrieta F, Muguerza J, Garcia L, Ayuso M, Rustarazu M, Valenzuela P. Rupture of splenic artery aneurysm during pregnancy and posterior evolution of gestation. *Zentralbl Gynakol* 2000;122:579-580
- Ashebu S, Dahniya M, Elshebiny Y, Varro J, Al-Khawari H. Giant bleeding renal angiomyolipoma: diagnosis and management. *Aust Radiol* 2002;46:115
- Askari R, Ghomi A, Ramirez S, Mercado R. Renal aneurysm in pregnancy: a case of a renal aneurysm rupture with fetal demise. *The Internet J Gynecol Obstet* 2009;11(2):1
- Aziz U, Kulkarni A, Lazic D, Cullimore J. Spontaneous rupture of the uterine vessels in pregnancy. *Obstet Gynecol* 2004;103:1089-1091
- Barbaliás G, Siablis D, Liatsikos E, Yarmenitis S, Karnabatidis D, Dimopoulos J. Renal angiomyolipoma with haemorrhage treated by urgent embolization. *Scand J Urol Nephrol* 1998;32:54
- Belmonte S, Morán E, Tejerizo-García A, Simón C et al. Rotura de los vasos útero-ováricos en el posparto. *Clin Invest Gin Obstet* 2004;31(5):176-179
- Bettendorf O, Falbrede J, Eltze J, Bocker W. Ruptured splenic artery aneurysm during pregnancy with maternal death and premature infant survival. *Eur J Obstet Gynecol* 2004;117:119-120
- Bjorck M, Pigg M, Kragsterman B, Bergqvist D. Fatal bleeding following delivery: a manifestation of the vascular type of Ehlers-Danlos' syndrome. *Gynecol Obstet Invest* 2007;63:173-175
- Bosio P, Barry-Kinsella C, O'Keane C, O'Malley K. Spontaneous iliac artery dissection in a healthy postpartum woman. *J Obstet Gynaecol* 1998;18(1):88-89
- Butori N, Coulange L, Filipuzzi K, Krause D, Loffroy R. Pseudoaneurysm of the uterine artery after cesarean delivery. *Obstet Gynecol* 2009;113:540-543
- Cantasdemir M, Yilmaz M, Kantarci F, Mihmanli I et al. Endovascular management of postpartum massive vaginal bleeding. *Arch Gynecol Obstet* 2002;267:104-106
- Cardia G, Lovero G, Nappi E, Strada L, Selvaggi L. Uterine artery aneurysm rupture in pregnancy. *J Obstet Gynaecol* 1994;14:165
- Cardia G, Iusco D, Melino R, Neri V, Nacchiero M. Unusual pregnancy-related vascular emergency. *Am J Perinat* 2002;19(5):241-246
- Chang F, Ding D, Chen D, Yu M. Heavy uterine bleeding due to uterine arteriovenous malformations. *Acta Obstet Gynecol Scand* 2004;83:599-600
- Chien S, Tseng S, Hwa H, Wei M. Immediate post-partum haemorrhage caused by rupture of uterine arteriovenous malformation. *Aust N Zeal J Obstet Gynaecol* 2007;47:252-257
- Chookun J, Bounes V, Ducasse J, Fourcade O. Rupture of splenic artery aneurysm during early pregnancy: a rare and catastrophic event. *Am J Emerg Med* 2009;27:898
- Christie J, Batool I, Moss J, Macara L. Adrenal artery rupture in pregnancy. *Br J Obstet Gynaecol* 2004;111:185-187

- Cressey D, Reid M. Splenic artery aneurysm rupture in pregnancy. *Int J Obstet Anesthesia* 1996;5:103-104
- Da Silva E, Tozzi F, Tolosa E, Duch F, Chiang J, Machino L. Case report: pregnancy-puerperium-related rupture of abdominal aortic aneurysm. *Eur J Vasc Endovasc Surg* 2001;21(1):84-87
- Davidsen M, Madsen P, Wilke-Jensen C. True aneurysm of the uterine artery. Case report. *Eur J Surg* 1995;161:474-476
- DeLuca S, Terrone C, Rosetti S. Management of renal angiomyolipoma: report of 53 cases. *Br J Urol* 1999;83:215
- Demir B, Dilbaz S, Haberal A, Cetin N. Acquired uterine arteriovenous malformation after caesarean section. *Aust N Zealan J Obstet Gynaecol* 2004;44:160-161
- Descargues G, Douvrin F, Gravier A, Lemoine J, Marpeau L, Clavier E. False aneurysm of the uterine pedicle: an uncommon cause of post-partum haemorrhage after caesarean section treated with selective arterial embolization. *Eur J Obstet Gynecol* 2001;97:26-29
- Eble J, Amin M, Young R. Epithelioid angiomyolipoma of the kidney: a report of five cases with a prominent and diagnostically confusing epithelioid smooth muscle component. *Am J Surg Pathol* 1977;21:1123
- El-Shawarby S, Franklin O, South M, Goodman J. Caesarean splenectomy for spontaneous rupture of splenic artery aneurysm at 34 weeks gestation with survival of the mother and the preterm fetus. *J Obstet Gynaecol* 2006;26(5):468-469
- Farag G, Ray S, Ferguson A. Surgical packing as a means of controlling massive haemorrhage in association with advanced abdominal pregnancy. *Eur J Obstet Gynecol Repr Biol* 2003;109:106-107
- Farina G. Aortic dissection. *Prim Care Update Ob/Gyns* 2003;10(4):161-166
- Fazeli-Matin S, Novick A. Nephron-sparing surgery for renal angiomyolipoma. *Urology* 1998;52:577
- Fender G, Haslett E, Leary T, Bland E. Management of splenic artery aneurism rupture during trial of scar with epidural analgesia. *Am J Obstet Gynecol* 1999;180(4):1038-1039
- Fernández Arjona M, Minguez R, Serrano P, Sanz J, Teba F, Peinado F, Nieto S, Pereira I. Rápido crecimiento de un angiomiolipoma renal asociado con el embarazo. *Actas Urol Esp* 1994;8:755
- Garg M, Hudeyin S, Aquilina J. Silent, massive haemoperitoneum during labour secondary to a spontaneous rupture of a utero-ovarian vessel. *J Obstet Gynaecol* 2003;23(2):208-209
- Ghanavati F, Lavin A. Ruptured renal artery aneurysm in a pregnant woman with solitary kidney. *J Obstet Gynecol* 2003;5:564-565
- Ginsburg A, Valdes C, Schnider G. Spontaneous utero-ovarian vessel rupture during pregnancy: three case reports and review of the literature. *Obstet Gynecol* 1987;69:474-476
- Gonzalez R, Ceron M, Ayala I, Cerda J. Rotura espontánea de los vasos uterinos durante el embarazo: comunicación de un caso y revisión de la bibliografía. *Ginecol Obstet Mex* 2008;76(4):221-223
- Gostout B, Cliby W, Podratz K. Prevention and management of acute intraoperative bleeding. *Cl Obstet Gynecol* 2002;45(2):481-491
- Gotoh A, Gohji K, Fujisama M, Okada H, Arakawa S, Hanioka K, Kamidono S. Renal angiomyolipoma associated with inferior vena caval tumour thrombus. *Br J Urol* 1998;81:773

- Guillem P, Bondue X, Chambon P, Lemaitre L, Bounoua F. Spontaneous retroperitoneal hematoma from rupture of an aneurysm of the ovarian artery following delivery. *Ann Vasc Surg* 1999;13(4):445-448
- Gyang, Srivastava G, Asaad K. Liver capsule rupture in eclampsia: treatment with hepatic artery embolisation. *Arch Gynecol Obstet* 2006;274:377-379
- Hasegawa T, Yamakawa Y, Ota S, Kamei T. Delivery by cesarean section after embolization for vaginal arteriovenous malformation. *Gyn Obstet Invest* 2008;65:24-28
- Herbeck M, Horbach T, Putzenlechner C, Klein P, Lang W. Ruptured splenic artery aneurysm during pregnancy: a rare case with both maternal and fetal survival. *Am J Obstet Gynecol* 1999;181(3):763-764
- Humphrey R, Carlan S, Greenbaum L. Rectus sheath hematoma in pregnancy. *J Clin Ultrasound* 2001;29(5):306-311
- Hyun-Young A, In-Yang P, Guisera L, Sa-Jin K, Jong Chul S. Uterine arteriovenous malformation. *Arch Gynecol Obstet* 2005;271:172-175
- Irvine L. Massive non-obstetric postpartum haemorrhage. *J Obstet Gynecol* 2004;24(2):179-180
- Jack S, Hammond R, James D. Diagnosis and treatment of ruptured splenic artery aneurysm in pregnancy. *J Obstet Gynaecol* 1997;18(1):86-87
- Jan H, Mehra G, Kent A. Postpartum hemorrhage due to a pseudo-aneurysm formation following cesarean delivery. *Int J Gynecol Obstet* 2007;98(3):263-264
- Katorza E, Soriano D, Stockheim D, Mashlach R et al. Severe intraabdominal bleeding caused by endometriotic lesions during the third trimester of pregnancy. *Am J Obstet Gynecol* 2007;197:501
- Kelly S, Belli A, Campbell S. Arteriovenous malformation of the uterus associated with secondary postpartum hemorrhage. *Ultrasound Obstet Gynecol* 2003;21:602-605
- Kenny B, Volobuev V. Splenic rupture following elective caesarean delivery at term, complicated by low-molecular-weight heparine use. *Aust N Zeal J Obstet Gynaecol* 2007;47(6):514-516
- Khaitan A, Hemal A, Gupta N, Gutali M, Dogra P. Management of renal angiomyolipoma in complex clinical situations. *Urol Int* 2001;67:28
- Khaled S, Aswad N, Usta I, Nassar A. Postpartum splenic rupture. *Obstet Gynecol* 2003;102:1207-1210.
- Ko S, Lin H, Ng S, Lee T, Wan Y. Postpartum hemorrhage with concurrent massive inferior epigastric artery bleeding after cesarean delivery. *Am J Obstet Gynecol* 2002;187:243-244
- Koifman A, Weintraub A, Segal D. Idiopathic spontaneous hemoperitoneum during pregnancy. *Arch Gynecol Obstet* 2007;276:269-270
- Kontos S, Politis V, Fokitis I, Lefakis G et al. Rupture of renal angiomyolipoma during pregnancy: a case report. *Cases Journal* 2008,1:245
- Lee J, Chang H, Chu S, Hsueh S, Soong Y. Massive retroperitoneal hemorrhage from spontaneous rupture of a renal angiomyolipoma during pregnancy. *J Reprod Med* 1994;39:477
- Lee W, Tae S, Jin W, Han K, Kim S, Park J. Renal angiomyolipoma embolotherapy with a mixture of alcohol and iodized oil. *J Vasc Interv Radiol* 1998;9:255
- Levy J, Gordon H, Pitha N, Nykamp P. Gelfoam embolization for control of bleeding from rectus sheath hematoma. *Am J Roentgenol* 1980;135(6):1283-1284

- Lin Y, Hsieh S, Yu H, Wang T. Rectus sheath hematoma during pregnancy. A severe but easily overlooked condition. *Taiwanese J Obstet Gynecol* 2004;43(3):168-171
- Liu C, Hsu J, Hsieh T, Soong Y. Postpartum hemorrhage of the uterine artery rupture. *Acta Obstet Gynecol Scand* 1998;77(6):695-697
- Macnab J, Beattie G. A case of spontaneous subcapsular splenic rupture in the second stage of labor. *J Obstet Gynaecol* 2004;24(2):178-179
- Mai K, Perkins D, Robertson S, Thomas J, Morrash C, Collins J. Composite renal cell carcinoma and angiomyolipoma: a study of the histogenetic relationship of the two lesions. *Pathology Int* 1999;49:1
- Malvino E, Re R, Yoshihara M, Karo E. Hemorragia retroperitoneal espontánea en el embarazo secundaria a angiomiolipoma renal. *Rev Nefrología Diálisis Transplante* 2006;26(1):133-136
- Marsh F, Kaufmann S, Bhabra K. Surviving hepatic rupture in pregnancy, a literature review with an illustrative case report. *J Obstet Gynaecol* 2003;23(2):109-113
- Matsuo K, Kimura T. Uterine varices during pregnancy. *Am J Obstet Gynecol* 2007;197:112
- Moreira A, Reynolds A, Baptista P, Costa A, Bernardes J. Case report: intra-partum utero-ovarian vessels rupture. *Arch Gynecol Obstet* 2009;279:583-585
- Morelli L, Pusiol T, Parolari A, Pisciolli I. First report of an unusual, rare complication of pregnancy: rupture of multiple lienal vein aneurysms. *Arch Obstet Gynecol* 2007;275:275-277
- Navaneetham N, Dent K. Splenic aneurysm rupture mimicking a pulmonary embolism. *J Obstet Gynaecol* 1998;18(2):206-207
- Neuhauser B, Huter O, Mörtl M, Tauscher T, Perkmann R, Bodner G, Waldenberger P, Fraedrich G. Ruptured false abdominal aortic aneurysm during pregnancy: Caesarean delivery followed by aortic reconstruction. *J Vasc Surg* 2001;33(5):1125-1127.
- Pazner R, Dulitzky M, Carp H, y col. Hepatic infarctions during pregnancy are associated with the antiphospholipid syndrome and in addition with complete or incomplete HELLP syndrome. *J Thromb Haemost* 2003;1:1758-63
- Pea M, Bonetti F, Martignoni G, Henske E, Manfrin E, Colato C. Apparent renal cell carcinomas in tuberous sclerosis are heterogeneous: the identification of malignant epithelioid angiomyolipoma. *Am J Surg Pathol* 1998;21:1123
- Perucca E, Cornejo J, Ruiz C, Castillo J y col. Rotura de un aneurisma esplénico durante el embarazo: a propósito de dos casos clínicos. *Rev Chil Obstet Ginecol* 2006;71(1):43-46
- Poilblanc M, Winer N, Bouvier A, Gillard P, BouSSION F, et al. Ruptura of an aneurysm of the ovarian artery following delivery and endovascular treatment. *Am J Obst Gynecol* 2008;199(4):e7
- Raslan W, Marier R. Uterine artery aneurysm mimicking pelvis sarcoma. A case report and review of literature. *Eur J Obstet Gynecol Reprod Biol* 2001;97:245-248
- Riera C, Deroover Y, Marechal M. Embolization of a rectus sheath hematoma in pregnancy. *Int J Gynecol Obstet* 2009;104(2):145-146
- Riera Sagrera M, Soriano Zaragoza G, Chama Barrientos A, Bergada Garcia J. Tratamiento de la hemorragia postparto mediante embolización arterial. *Med Intensiva* 2002;26(8):427
- Sakhel K, Aswad N, Usta I, Nassar A. Postpartum splenic ruptura. *Obstet Gynecol* 2003;102:1207-1210
- Sanchez-Rosas J, Barber M, Alonso L, Hijazo J, Perez-Reyes T, Eguluz I, Cohen I, Abehsera M. Rotura postparto de aneurisma de arteria esplénica. *Clin Invest Gin Obstet* 2001;28:250-251

- Santambrogio R, Marconi A, Ceretti A, Costa M, Rossi G, Opocher E. Liver transplantation for spontaneous intrapartum rupture of a hepatic adenoma. *Obstet Gynecol* 2009;113:508-510
- Selo-Ojeme D, Welch C. Review: spontaneous rupture of splenic artery aneurysm in pregnancy. *Eur J Obstet Gynecol* 2003;109:124-127
- Shah J, Jones J, Miller M, Patel U, Anson K. Selective embolization of bleeding renal angiomyolipoma in pregnancy. *J R Soc Med* 1999;92:414
- Sin S, Fung E, Wong A, Tang L. Massive secondary postpartum haemorrhage from rupture of thrombosed uterine artery following lower segment caesarean section. *J Obstet Gynecol* 1997;17(1):57-58
- Soliman K, Shawky Y, Abbas M, Ammary M, Shaaban A. Ruptured renal artery aneurysm during pregnancy, a clinical dilemma. *BMC Urology* 2006;6:22
- Sommer D, Greenway G, Bookstein J, Orloff M. Hepatic rupture with toxemia: angiographic diagnosis. *Am J Roentgen* 1979;132:455-456
- Srivastava G, Vine S, Asaad K, Wolfe J. Successful outcome after hepatic rupture in previous eclamptic pregnancy. *Arch Gynecol Obstet* 2007;276:73-75
- Stein S, Perlow J, Sawai S. Klippel-Trenaunay-type syndrome in pregnancy. *Obstet Gynecol Surv* 2006;61(3):194-206
- Swaegers M, Hauspy J, Buytaert P, De Maeseneer M. Spontaneous rupture of the uterine artery in pregnancy. *Eur J Obstet Gynaecol* 1997;75:145-146
- Tanaka M, Kyo S, Inoue M, Kojima T. Conservative management and vaginal delivery following ruptured renal angioliypoma. *Obstet Gynecol* 2001;98:932
- Tejerizo-Lopez L, Cascajo C, Tejerizo-Garcia A, Sanchez-Sanchez M, Garcia-Robles R, Leiva A, Morán E. Rotura de aneurisma de la arteria esplénica durante el embarazo. *Clin Invest Gin Obstet* 2002;29(2):56-65
- Thanner F, Suetterlin M, Kenn W, Dinkel H, Gassel A et al. Pregnancy-associated diffuse cavernous hemangioma of the uterus. *Acta Obstet Gynecol Scand* 2001;80:1150-1151
- Timmerman D, Wauters J, Van Calenbergh S, Van Schoubroeck D, Maleux G et al. Color Doppler imaging is a valuable tool for the diagnosis and management of uterine vascular malformations. *Ultrasound Obstet Gynecol* 2003;21:570-577
- Torres-Cepeda D, Reyna-Villasmil E, Sabatini-Saéz I, Perozo-Romero J, Pena-Paredes E. Hematoma del ligamento ancho tras parto vaginal normal. *Clin Invest Gin Obst* 2010;37(1):45-46
- Tsai M, Lien W. Spontaneous rupture of an ovarian artery aneurysm. *Am J Obstet Gynecol* 2009;200(3)e7-e9
- Tsuboi N, Horiuch K, Kimura G, Kondoh Y, Yoshida K, Nishimura T, Akimoto M, Miyashita T, Subosawa T. Renal masses detected by general health checkup. *Int J Urol* 2000;7:404
- Vanatta J, Monge H, Bonham C, Concepcion W. Spontaneous liver rupture associated with hydatidiform mole pregnancy. *Obstet Gynecol* 2010;115(2):437-439
- Vellekoop J, Leeuw P, Niejenhuis P. Spontaneous rupture of a utero-ovarian vein during pregnancy. *Obstet Gynecol* 2001;184:241-242
- Voto L, Martin M, Suarez A, Bonfante M y col. Rotura espontánea de hígado: temida complicación de la preeclampsia. *Prensa Med Arg* 1993;80:16-9
- Wadsworth R, Devine A, Raychaudhuri K. Splenic aneurysm as a cause of maternal collapse. *Int J Obstet Anesth* 1996;5:99-102

- Wolff J, Jung P, Adam G, Jakse G. Non-traumatic rupture of the urinary tract during pregnancy. *Br J Urol* 1995;76:645
- Wu C, Hwang J, Lin Y, Hsieh B, Seow K, Huang L. Spontaneous hemoperitoneum in pregnancy from a ruptured superficial uterine vessel. *Taiwanese J Obstet Gynecol* 2007;46(1):77-80
- Yanai H, Sasagawa I, Kubota Y, Ishigooka M, Hashimoto T, Kaneko H, Nakada T. Spontaneous hemorrhage during pregnancy secondary to renal angiomyolipoma. *Urol Int* 1996;56:188
- Yang J, Xiang Y, Wan X, Yang X. Diagnosis and management of uterine arteriovenous fistula with massive vaginal bleeding. *Int J Gynecol Obstet* 2005;89:114-119
- Yip S, Tan P, Cheng W, Li M, Foo K. Surgical management of angiomyolipoma. *Scand J Urol Nephrol* 2000;34:32
- Zagoria R, Dyer R, Asismos D. Spontaneous perinephritic hemorrhage, imaging and management. *J Urol* 1991;146:468
- Zimon A, Hwang J, Principe D, Bahado-Singh R. Pseudoaneurysm of the uterine artery. *Obstet Gynecol* 1999;94(5):527-530



## CAPITULO 3

### Fisiopatología del Shock Hemorrágico

El shock hemorrágico es un síndrome secundario a la pérdida aguda del volumen circulante, con incapacidad cardiorrespiratoria y baja disponibilidad de oxígeno para suplir las necesidades tisulares, causando daño en diversos parénquimas por incapacidad para mantener la función celular.

Queda claro que la definición hace referencia a un déficit de oxígeno y nutrientes a nivel celular, que por lo general, y no necesariamente, se asocia con hipotensión arterial.

#### Diagnóstico de shock

Desde el punto de vista clínico, cuando el shock se encuentra desarrollado, se expresa por:

- Hipotensión arterial con TA sistólica menor de 90 mmHg
- Taquicardia, pulso débil
- Signos de hipoperfusión tisular: oliguria, deterioro del estado de la conciencia
- Signos cutáneos: palidez, sudoración, hipotermia distal, relleno capilar enlentecido

La demora en el diagnóstico implica retraso para iniciar el tratamiento, y conduce al incremento de la morbi-mortalidad materna y fetal.

#### Desarrollo del shock y mecanismos compensatorios

Al final del embarazo existe un incremento de la volemia del orden del 30-50%, llegando al 8,5 a 9% del peso corporal. Otra estimación se basa en el peso corporal en kg dividido 12, igual a la volemia expresada en litros; o bien 100 ml/kg de peso al final del embarazo (RCOG 2009). Con gestaciones múltiples el incremento es mayor (Hofmeyr 2001). Esta situación permite que la gestante tolere pérdidas sanguíneas de hasta 15% de su volumen circulante antes de manifestar taquicardia o hipotensión arterial en decúbito (Cohen 2006).

Las pacientes con preeclampsia cursan con hemoconcentración, por lo tanto la caída del hematocrito luego de la reposición del volumen con soluciones cristaloides resultará mayor que el esperable de acuerdo con la magnitud de la hemorragia (Bonanno 2008).

La respuesta hemodinámica difiere según el monto y la rapidez con que se establece la hemorragia (Bassin 1971). El *American College of Surgeons* estableció una clasificación del shock de acuerdo con la severidad de la hemorragia. Excluyo ex profeso la valoración del estado de conciencia y de la respiración, considerando que por lo general estos parámetros se encuentran abolidos por efecto de

drogas sedantes y/o anestésicas en el curso del parto u operación cesárea. El primer estadio corresponde al denominado:

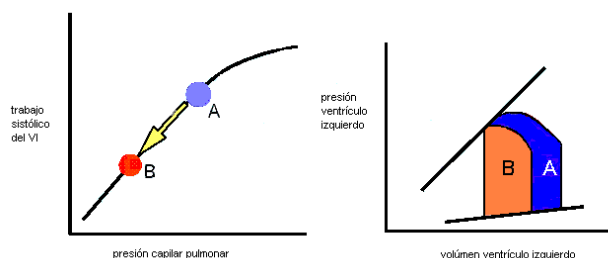
---

**Clase 1. Shock “compensado”** Pérdida hemática de hasta 750 ml o hasta 15% de la volemia frecuencia cardíaca menor a 100/minuto, sin alteración de tensión arterial y con diuresis mayor a 30ml/hora.

---

Dadores voluntarios de sangre ceden hasta 500 ml por sesión sin sufrir shock, aunque pueden presentar hipotensión postural hasta que los sistemas adaptativos compensen la depleción del volumen. Sin embargo, cuando las pérdidas se generan con rapidez el mecanismo de compensación podrá resultar insuficiente. En estas condiciones patológicas el término “compensado” se refiere a la conservación de la tensión arterial en decúbito dorsal sin taquicardia ni oliguria. No obstante, el estado de shock ya se encuentra en marcha, y podrá manifestarse por leve caída del bicarbonato plasmático y aumento de la lactacidemia.

Con la hemorragia en curso, disminuye el retorno venoso que resulta en una caída del gasto cardíaco de acuerdo con la ley de Starling (figura 1)



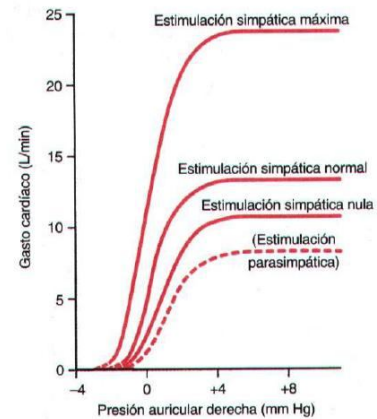
**Figura 1.** La caída del retorno venoso se traduce en una disminución de la presión capilar pulmonar y de la presión de llenado del ventrículo izquierdo, luego el gasto cardíaco se reduce. Traslado desde el punto A a la posición B.

Mecanismos fisiológicos compensatorios contribuyen a conservar la estabilidad hemodinámica. Cuando la tensión arterial se reduce, genera estímulos a punto de partida de receptores carotídeos y aórticos conduciendo a un aumento central del tono simpático, que comienza a ser efectivo 30 segundos después del inicio de una hemorragia severa (Hofmeyr 2001).

La estimulación simpática central, y la consecuente disminución del tono parasimpático provocan incremento de la frecuencia cardíaca, aumento de la fuerza de contracción miocárdica y vasoconstricción regional selectiva. La disminución del flujo sanguíneo en áreas como piel, músculo e intestino es bien tolerada por un tiempo limitado, favoreciendo la perfusión coronaria que porcentualmente se incrementa de 5-7% a 25%, y la cerebral que se mantiene. Además, esta redistribución del flujo permite que el consumo global de oxígeno se mantenga con pocos cambios a pesar de la caída del gasto cardíaco y la disponibilidad de oxígeno. En este periodo la circulación útero placentaria también se encuentra afectada.

La estimulación simpática máxima intentará mantener un volumen cardíaco adecuado a pesar de la disminución de la presión auricular derecha debido a la caída del retorno venoso central (figura 2).

**Figura 2.** Relación entre la presión auricular derecha y el gasto cardíaco con diversos grados de estimulación simpática. *Guyton 1996.*



Otros mecanismos compensatorios requieren entre 10 y 60 minutos para lograr su máximo desarrollo (Hofmeyr 2001). La estimulación de la médula suprarrenal contribuye con la secreción de adrenalina de efecto vasoconstrictor e inductor de taquicardia. También aumenta la secreción de ACTH, cortisol y glucagon. La vasoconstricción representa uno de los mecanismos compensadores más importantes al contribuir con la movilización del 50% de la volemia a partir de los vasos venosos de capacitancia.

La antidiuresis se pone en marcha por la caída del gasto cardíaco, el incremento en la secreción de hormona antidiurética y el efecto secundario de la ocitocina cuando se administra en dosis superiores a 40 unidades. La hormona antidiurética es liberada por la neurohipófisis como respuesta a la hipotensión detectada por los baroreceptores y los valores de natremia a la que los osmoreceptores de los núcleos talámicos supraóptico y paraventricular son sensibles.

La hipovolemia estimula en el riñón el sistema renina-angiotensina-aldosterona, elevados niveles circulantes de esta última favorece la retención de sodio en los túbulos renales. La renina convierte el angiotensinógeno en angiotensina I que a su vez es transformada en angiotensina II por los pulmones y riñones. Luego la angiotensina II provoca vasoconstricción del músculo liso de las arteriolas incrementando la resistencia periférica para mantener la tensión arterial y estimula la secreción de aldosterona en la corteza de las glándulas suprarrenales.

Cuando la hipotensión y la taquicardia se presentan, el sangrado resulta cercano a 1000 ml y estamos en presencia del inicio de una hemorragia obstétrica grave. Por lo general, la taquicardia precede a la hipotensión (Cohen 2006), se manifiesta con pérdidas entre 10% y 20% de la volemia (Shine 1980) y es uno de los mecanismos que permiten mantener la tensión arterial. Sin embargo resulta habitual durante el parto o cesárea observar la inversión secuencial de esta respuesta por el efecto de algunas drogas.

---

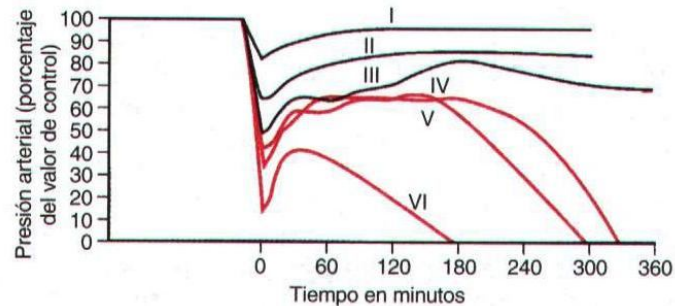
**Clase 2. Shock leve.** Pérdida hemática de 750 a 1.500 ml, equivalente a 15 a 30% de la volemia, con tensión arterial normal, frecuencia cardíaca entre 100 y 120 y diuresis entre 20-30 ml/hora

---

La existencia de tensión arterial sistólica menor de 90 mmHg en decúbito dorsal, asociada con sangrado grave, representa el signo de alarma más relevante para activar el protocolo para la asistencia de hemorragias graves y potencialmente exanguinantes, con grado de ALERTA. Esta situación quedará así establecida aunque la expansión inicial de la volemia logre corregir la hipotensión arterial.

Algunas pacientes son hipotensas constitucionales, otras podrán manifestar hipotensión debido a la analgesia regional, en otras situaciones se trata de reacciones vaso-vagales caracterizadas por hipotensión y bradicardia, sin embargo en ninguno de estos casos la hemorragia grave se encuentra presente.

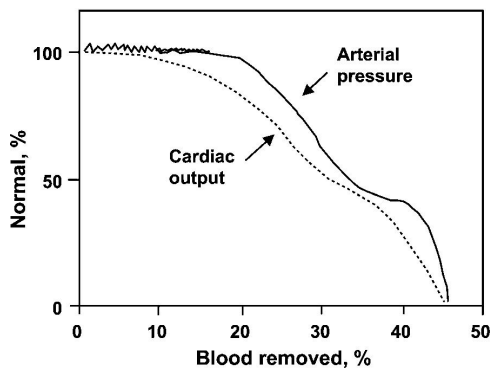
Dependiendo de la magnitud del sangrado, el estado hemodinámico logra estabilidad hemodinámica parcial (figura 3, curvas I, II y III). En caso contrario sufre una descompensación manifiesta (curvas IV, V y VI).



**Figura 3.** Respuesta de la tensión arterial en relación con la severidad del sangrado. *Guyton 1996*

El líquido extracelular se desplazará al espacio intravascular en el intento de favorecer la perfusión tisular, este movimiento se ve favorecido por la caída de la presión en los capilares. Se demostró que con una hemorragia que represente el 25% de la pérdida de la volemia con hipotensión arterial, el volumen extracelular se reduce en 18-26% (Shires 1973).

La caída del gasto cardíaco y la tensión arterial se relacionan directamente con el volumen de sangre perdido (figura 4).



**Figura 4.** Disminución del gasto cardíaco y la presión arterial en relación con el porcentaje de la volemia perdido. *Guyton 1993*

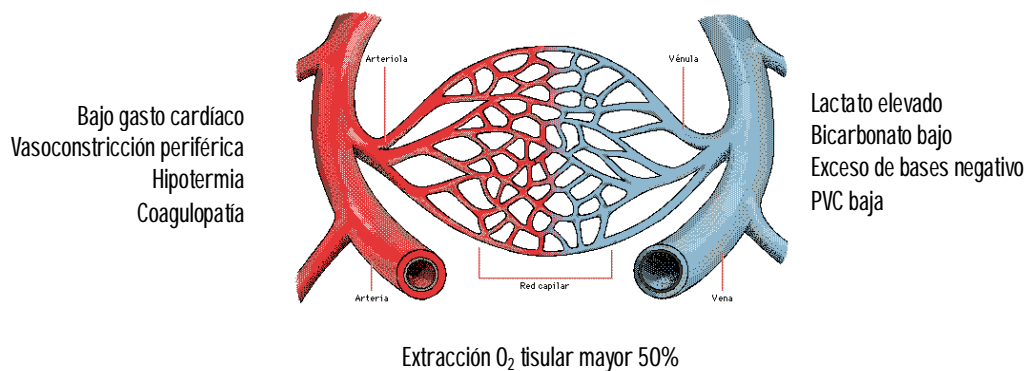
De continuar la hemorragia, aunque se logre una estabilización transitoria, ingresamos en la zona con elevada morbi - mortalidad, que corresponde a las hemorragias masivas.

---

**Clase 3. Shock moderado.** Pérdida hemática entre 1.500 a 2.000 ml, 30 a 40% de la volemia, con tensión arterial disminuida entre 70 - 80 mmHg, frecuencia cardíaca de 120 a 140, diuresis de 5-15 ml/hora

---

Con pérdidas agudas de más de 30% de la volemia la disponibilidad de oxígeno celular se ve severamente afectada. El índice de extracción tisular de oxígeno llega a 50% utilizando el organismo su último recurso para mantener la vitalidad celular (figura 5).



**Figura 5.** Cambios hemodinámicos y metabólicos durante el curso del shock hemorrágico

El metabolismo anaerobio eritrocitario genera aumento del 2,3-difosfoglicerato con el consiguiente desplazamiento de la curva de disociación oxígeno/hemoglobina hacia la derecha, y de este modo facilitar la cesión de oxígeno a los tejidos. Esta respuesta podrá resultar anulada por la presencia de hipotermia y la transfusión de grandes cantidades de sangre de banco que provocan un efecto opuesto sobre la curva de disociación oxígeno/hemoglobina (Riggs 1973).

En enfermas con función hepática conservada, los valores de lactacidemia y su persistencia tienen valor pronóstico (Mizock 1992) al asimilarse con la deuda de oxígeno en los tejidos.

Después de cierto tiempo de hipoperfusión e hipoxia tisular sostenida, la liberación de citoquinas y otros intermediarios ponen en marcha el síndrome de respuesta inflamatoria sistémica (SIRS) que conducirá a las fallas multiorgánicas por daño secundario con elevada mortalidad (Garrioch 2004). El desenlace fatal podrá ocurrir en los días siguientes a pesar que el sangrado fue controlado.

Diversos estudios demostraron diferencias entre los géneros en relación con la respuesta inmune frente al shock hemorrágico. Elevados niveles de estrógenos y/o altos valores de prolactina circulantes podrían contribuir aumentando la respuesta inmunológica en mujeres (Angele 2008, Sperry 2008). Esta respuesta también fue observada en los individuos más jóvenes, y existirían variaciones interpersonales vinculadas con el modo de reaccionar frente a la injuria.

---

**Clase 4. Shock severo:** Pérdida hemática mayor de 2.000 ml o mayor de 40% de la volemia, tensión arterial de 50 a 70 mmHg, frecuencia cardíaca mayor de 140 y diuresis menor a 5 ml/hora

---

Ingresamos al último nivel de gravedad que comprende aquellas enfermas con hemorragias exanguinantes, y riesgo inmediato de detención cardíaca. Con pérdidas de la volemia del orden del 40%, el deceso ocurrirá en las horas siguientes (Hofmeyr 2001).

A pesar de los elevados niveles de catecolaminas circulantes existe una pérdida en la autorregulación local debido a cambios estructurales en los receptores periféricos y al intento frustrado de controlar la tensión arterial por parte los centros vasomotores centrales. Además, se suma una respuesta inflamatoria intensa que provoca mayor lesión celular. La disfunción de las membranas celulares se traduce en la incapacidad de la bomba de sodio/potasio y calcio para ejercer

su función, pérdida de la integridad de las membranas celulares y desplazamiento de agua hacia el espacio intracelular (Garrioch 2004). En estas circunstancias, es muy probable que el shock se torne irreversible, teniendo en cuenta la suma de hipoxia, acidosis, depleción de nucleótidos de adenosina, y la generación de radicales libres de oxígeno.

Las células hepáticas y del intestino podrán persistir isquémicas, aún después de la recuperación de las variables hemodinámicas debido al edema tisular que comprime los capilares. Este fenómeno denominado *no reflow*, persiste a pesar de la normalización del gasto cardíaco.

Con los mecanismos compensadores en su máxima expresión, la perfusión cerebral se mantendrá con una presión arterial media de hasta 50 mmHg, luego con la hipotensión surgirá el estupor y el coma. En enfermas con asistencia ventilatoria, la asistolia es el evento final cuando la perfusión coronaria se reduce con hipoxemia asociada y con los cambios metabólicos que inducen severa acidosis e hiperkalemia.

Podemos establecer una relación entre la gravedad del shock y la evolución esperable (Cohen 2006):

Shock compensado Clase 1	Los mecanismos fisiológicos de compensación resultan suficientes para asegurar el flujo en órganos vitales
Shock descompensado pero reversible Clase 2 y 3	Con medidas terapéuticas adecuadas podrá lograrse que la enferma sobreviva
Shock irreversible Clase 4	A pesar del tratamiento la enferma morirá. El tratamiento resultó insuficiente o fue ejecutado con demora

Queda aclarado que el estadio de shock compensado (CODIGO AMARILLO) no es el objetivo propuesto por el tratamiento, sino un estadio de alarma para implementar con carácter de urgencia el protocolo de asistencia.

El segundo estadio (CODIGO ROJO), representa la última oportunidad para salvar la vida de la enferma.

### Shock irreversible

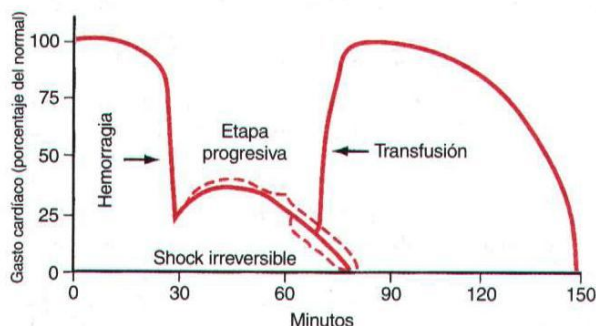
La existencia de shock grave con tensión arterial sistólica menor de 70 mmHg por mas de 30 minutos se asocia con una mortalidad mayor del 80% (Wiencek 1989).

En el shock hemorrágico, la caída del contenido de oxígeno arterial vinculado con la anemia, es el factor determinante de los cambios hemodinámicos compensatorios: aumento del gasto cardíaco, redistribución del flujo regional e incremento de la extracción periférica de oxígeno.

En presencia de anemia aguda, el gasto cardíaco en mujeres jóvenes es capaz de incrementarse hasta 110% para mantener la disponibilidad de oxígeno tisular (Morisaki 2004). Las arteriolas responden a estímulos neuroendócrinos derivando el flujo hacia corazón y cerebro. Valores de hematocrito de hasta 21% son perfectamente tolerados cuando los mecanismos de compensación se encuentran indemnes (Morisaki 2004). Cuando estos mecanismos compensatorios se agotan, las demandas de oxígeno tisular supera la disponibilidad del mismo.

Este déficit de oxígeno podrá adquirirse por cualquiera de los tres mecanismos: hipovolemia, anemia o hipoxemia (Gutierrez 2004). El consumo de oxígeno permanece constante hasta que la disponibilidad cae a un nivel crítico: 8-10 ml de oxígeno por kg de peso (Gutierrez 2004).

Más allá los valores referidos, aunque se reponga el volumen perdido o se supere ese monto, el daño celular resultará de tal magnitud que las posibilidades de recuperación serán nulas (figura 6).



**Figura 6.** Etapa de shock irreversible en el curso de una hemorragia aguda. Guyton 1993

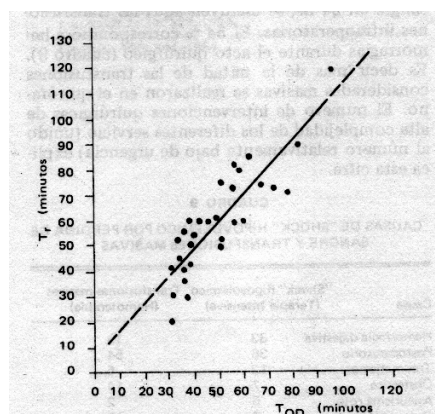
De todos los elementos que las células necesitan para ejercer su función, la privación de oxígeno es la primera en generar profundos cambios metabólicos, capaces de conducir a la muerte celular de no mediar una corrección oportuna.

Las mitocondrias serán incapaces de mantener el metabolismo aerobio, y el consumo de oxígeno disminuye. Crowell & Smith (1964) demostraron que existía una relación inversa entre la posibilidad de sobrevivir y la magnitud del déficit de oxígeno acumulado a nivel tisular durante el curso de una hemorragia aguda. Con posterioridad se estableció que ese déficit es 120 ml de oxígeno por kg de peso. En consecuencia existe una estrecha relación entre la intensidad y duración del shock y la posibilidad que una enferma sobreviva (figura 6).

### Signos de compromiso de la oxigenación sistémica

- extracción periférica de oxígeno superior a 50%
- elevación del lactato sérico
- caída del bicarbonato plasmático

El cálculo de la extracción periférica de oxígeno se establece a partir del volumen minuto cardíaco y la diferencia en la concentración de oxígeno arterial y venoso mixto.



**Figura 7.** Correlación entre el tiempo en que se adquiere el déficit de oxígeno ( $T_{OD}$ ) de 120 ml/kg



y el tiempo de irreversibilidad del shock (T<sub>r</sub>). Jones 1968

### **Cambios hemodinámicos intraquirúrgicos**

La respuesta fisiológica a la hemorragia podrá resultar modificada por efecto de las drogas anestésicas, los relajantes musculares y por ciertas condiciones intraoperatorias como la hipotermia y la hemodilución. Las drogas utilizadas durante la anestesia poseen acciones cardiovasculares que pueden afectar el transporte, el consumo de oxígeno y la respuesta fisiológica a la anemia aguda. Un ejemplo es la bradicardia relativa que se observa en algunas enfermas con inhibición del sistema simpático paravertebral dorsal luego de analgesia regional peridural.

### **Signos que indican compromiso agudo de órganos durante el shock**

Isquemia miocárdica: la paciente podrá manifestar dolor precordial, arritmias diversas y caída del gasto cardíaco no volumen dependiente. En el electrocardiograma podrá registrar cambios en la onda T y en el segmento ST de aparición reciente, y también evidencias ecocardiográfica de trastornos de la motilidad miocárdica. Resultará preocupante la presencia de bradicardia; expresa incapacidad para aumentar el gasto cardíaco.

Isquemia cerebral: podrá observarse diversos grados de deterioro del estado de conciencia, desde obnubilación hasta coma. No valorable bajo efecto anestésico.

Hipoperfusión renal: oliguria con sodio urinario bajo, U/P de creatinina alto, elevada osmolaridad urinaria y baja excreción fraccional de sodio. Con hipoperfusión renal persistente, la necrosis tubular aguda se instalará con diuresis conservada o con oligoanuria.

### **Coagulopatías en el curso del shock hemorrágico**

Deberá sospecharse la existencia de una coagulopatía asociada al sangrado obstétrico en aquellos casos en que se observan hemorragias espontáneas en: sitios de punción y heridas, gingivorragias, epistaxis, hematuria, petequias cutáneas o conjuntivales, hemorragia digestiva. Aún en ausencia de alguna de estas manifestaciones clínicas, se solicitarán estudios de laboratorio que a) certifiquen el diagnóstico, 2) sus resultados se encuentren disponibles en pocos minutos, y 3) permitan efectuar la reposición racional de los factores consumidos.

Para estos fines consideramos que el coagulograma mínimo debería considerar el recuento plaquetario, el tiempo de protrombina o tiempo de Quick, el aPTT, el dosaje de fibrinógeno, y la determinación de la presencia de productos de degradación del fibrinógeno (PDF) o dímero D.

Podrá presentarse tres situaciones bien definidas:

#### Coagulopatía previa no diagnosticada

Enfermedad de Von Willebrand, alteraciones de la función plaquetaria, hemofilias, entre otras.

#### Coagulopatía dilucional post-transfusional



La coagulopatía dilucional se observa luego de transfusiones masivas, considerando como tales, aquellas cuyo volumen administrado en 3 horas o menos, supere la mitad de la volemia estimada. Se observa plaquetopenia y déficit de factores V y VIII. Los niveles plasmáticos de otros factores se encuentran disminuidos en menor proporción. Se corrige con transfusiones de plaquetas y plasma fresco congelado y/o crioprecipitados.

### Coagulopatía por consumo y coagulación intravascular diseminada

La coagulopatía por consumo se refiere a las alteraciones en los estudios de coagulación en ausencia de manifestaciones clínicas. La presencia de fenómenos trombóticos, hemorrágicos y el compromiso multiorgánico certifican la existencia de una coagulación intravascular diseminada con alteraciones compatibles en el coagulograma. El tratamiento se basa en la corrección de la causa que origina la coagulopatía.

Estos temas se analizan con detalle en el tomo I de la *Biblioteca de Obstetricia Crítica* disponible en [www.obstetriciacritica.com.ar](http://www.obstetriciacritica.com.ar)

### **Efectos fetales de la hemorragia materna**

La disminución de la perfusión útero-placentaria y de la capacidad de transporte de oxígeno durante la hemorragia aguda, conducen a una reducción de la disponibilidad de oxígeno fetal y la posibilidad de provocar bradicardia e hipoxia.

Con hemorragia materna que exceda 1.000 ml, la presión arterial materna es preservada a expensas de la redistribución del flujo hacia órganos supra diafragmáticos con el consiguiente deterioro de la circulación esplácnica. Dado que la circulación útero placentaria carece de capacidad de adaptación por encontrarse normalmente con el flujo en valores máximos, a partir de este momento la disponibilidad de oxígeno en el feto comienza a disminuir, aunque la madre conserve la tensión arterial y solo manifieste moderada taquicardia.

La redistribución del flujo no resultará óptima mientras la gestante yace en decúbito dorsal con el útero de más de 20 semanas comprimiendo la vena cava inferior. En estas circunstancias las posibilidades de incrementar el gasto cardíaco se ven reducidas, estimándose una caída del volumen sistólico de hasta 30% (Shah 2003).

Por medio del registro de la frecuencia cardíaca fetal y la ecografía Doppler feto-placentaria, se estudió a un grupo de voluntarias que fueran sometidas a donación prenatal de 400 ml de sangre para reserva autóloga durante la semana 36<sup>a</sup> (Suzuki 2000). De este modo se provocó una caída de la hemoglobinemia materna de 1 g/dl, sin cambios en la tensión arterial ni en la frecuencia cardíaca.

Se observó una disminución significativa del índice de pulsatilidad en la arteria cerebral media al cabo de 24 hs posteriores a la donación (Suzuki 2000). Estos hallazgos son compatibles con la caída de la resistencia vascular cerebral como se observa cuando existe redistribución del flujo debido a insuficiencia útero-placentaria. Si bien no hubo consecuencias ulteriores sobre la salud fetal, la experiencia pone de manifiesto la repercusión hemodinámica que se genera en estas condiciones, aunque la madre exhiba óptima tolerancia.

Es condición fisiológica de adaptación durante el embarazo la disminución de la reserva alcalina, como mecanismo compensador a la hiperventilación que se produce bajo el efecto de elevados

niveles de progesterona sobre el centro respiratorio. Luego, existe una disminución de la capacidad para neutralizar la acidosis metabólica lactacidémica tipo A, que acompaña al shock hemorrágico.

La disminución de la capacidad residual funcional respiratoria por elevación del diafragma, induce menor tolerancia a la hipoventilación, en el momento que el consumo de oxígeno, en condiciones basales, se eleva 10 a 20%.

De lo referido se desprende como conclusión que, la presencia de hemorragia obstétrica grave condiciona, desde su inicio, cambios fisiopatológicos que inducen hipoxemia, acidosis y caída del flujo útero placentario; todos factores deletéreos para la salud fetal (Shah 2003).

Evaluado inicialmente el ritmo cardíaco y/o la presencia de movimientos fetales, se dirigirá toda la atención a la madre, lograda su estabilización cardio-respiratoria se reevaluará la condición fetal. El tratamiento materno adecuado y oportuno constituye la única prevención del sufrimiento fetal.

### Conceptos destacados

- *Hipotensión arterial sistólica menor de 90 mmHg en decúbito dorsal representa el signo de alarma mas relevante para activar la alarma ante la posibilidad de una hemorragia obstétrica masiva*
- *Pérdidas sanguíneas agudas que representan el 30% de la volemia superan la capacidad de adaptación orgánica y conducen a una caída crítica de la disponibilidad de oxígeno*
- *La presencia de shock hemorrágico con tensión arterial sistólica menor de 70 mmHg por mas de 30 minutos se vincula con una mortalidad de superior a 80%*
- *Existe una relación inversa entre el déficit de oxígeno a nivel tisular y la posibilidad de sobrevivir en presencia de una hemorragia aguda masiva*
- *La asociación de perfusión útero-placentaria y capacidad de transporte de oxígeno descendidas disminuye la disponibilidad de oxígeno fetal y la posibilidad de provocar bradicardia e hipoxemia*

### Referencias

- Angele M, Schneider C, Chaudry I. Bench to bedside review: latest results in hemorrhagic shock. *Critical Care* 2008;12:218
- Basin R, Vladeck B, Kark A, Shoemaker W. Rapid and slow hemorrhage in man. *Ann Surgery* 1971;173(3):325-330
- Bonanno C, Gaddipati S. Mechanisms of hemostasis at cesarean delivery. *Clin Perinat* 2008;35:531-547
- Cohen W. Hemorrhagic shock in obstetrics. *J Perinat Med* 2006;34:263-271
- Crowell J, Smith E. Oxygen deficit and irreversible hemorrhagic shock. *Am J Physiol* 1964;206:313
- Garrioch M. The body's response to blood loss. *Vox Sanguinis* 2004;87:S74-S76
- Gutierrez G, Reines H, Wulf M. Clinical review: hemorrhagic shock. *Critical Care* 2004;8:373-381

- Homeyr G, Mohlala B. Hypovolemic shock. *Best Pract Res Cl Obstet Gynaecol* 2001;15(4):645-662
- Jones C, Smith E. A cause-effect relationship between oxygen deficit and irreversible hemorrhagic shock. *Surg Gynecol Obstet* 1968;127:93
- Mizock B, Falk J. Lactic acidosis in critically illness. *Crit Care Med* 1992;20(1):80-92
- Morisaki H, Sibbald W. Tissue oxygen delivery and the microcirculation. *Crit Care Clin* 2004;20:213-223
- Riggs T, Shafer W, Guenter C. Acute changes in oxyhemoglobin affinity. *J Clin Invest* 1973;52:2660-2663
- Royal College of obstetricians and gynaecologist. Prevention and management of postpartum haemorrhage. Gree-top guideline No. 52, may 2009
- Schumer W, Nyhus L. Treatment of shock: principles and practice. Lea & Febiger, Philadelphia. 1976
- Shah A, Kilcline B. Trauma in pregnancy. *Emerg Med Clin N Am* 2003;21:615-629
- Shine K, Kuhn M, Young L, Tillisch J. Aspects of management of shock. *Ann Int Med* 1980;93(5):723-734
- Shires G, Carrico C, Canizaro P. Shock. In "Major problems in clinical surgery". W.B Saunders Co. Philadelphia, 1973
- Suzuki S, Tateoka S, Yagi S, Ishikawa G, Ohshita T, Sawa R et al. Fetal circulatory responses to maternal blood loss. *Gynecol Obstet Invest* 2000;51:157-159
- Wiencek R, Wilson R, De Madeo P. Outcome of trauma patients who present to the operating room with hypotension. *Ann Surg* 1989;55(6):338-342

## CAPITULO 4

# Hemorragias Obstétricas Exanguinantes

En Argentina, las hemorragias obstétricas y las complicaciones derivadas de las mismas, representan la segunda causa de mortalidad materna (MSAL). Se definió la exanguinación como un cuadro de shock hipovolémico secundario a la pérdida de 40% o más de la volemia, con riesgo inminente de muerte (American College of Surgeons 1997, Santoso 2005). El flujo sanguíneo útero placentario al final de la gestación alcanza valores de 600-800 ml/minuto, a través de una amplia red anastomótica formada por un componente aórtico, otro ilíaco y un tercero femoral (Palacios 2007). De este modo, se establecen las condiciones anatómicas y hemodinámicas, para dar origen a hemorragias exanguinantes que requieren una amplia disponibilidad de recursos y adiestramiento multidisciplinario para su tratamiento (Martinez 2005, Malvino 2000).

### Reconocimiento de condiciones potencialmente exanguinantes

Patología relacionada con mayor riesgo de sangrado:

1. Acretismo placentario
2. Placenta previa
3. Factores asociados con riesgo para desarrollar atonía uterina: embarazo múltiple, polihidramnios, corioamnionitis, macrosomía, entre otros.
4. Coagulopatías hereditarias o adquiridas, tratamiento anticoagulante o antiagregante plaquetario.

### Acciones prequirúrgicas una vez identificado un factor potencialmente exanguinante

1. Aviso a los integrantes del equipo multidisciplinario
  2. Aviso al Servicio de Hemoterapia (Macphail 2004) para que realice
    1. Determinación del grupo sanguíneo, factor Rh e identificación de anticuerpos irregulares.
    2. Compatibilizar 4 unidades de glóbulos rojos sedimentados (GR) e igual cantidad de plasma fresco congelado (PFC) en el prequirúrgico inmediato.
    3. Estar preparado ante la eventual politransfusión.
    4. Efectuar reserva de otros hemoderivados: mayor cantidad de PFC, crioprecipitados (CrPr), plaquetas.
- Puntos accesorios a discutir en cada caso:
1. Uso de sangre autóloga
  2. Hemodilución normovolémica aguda pre-operatoria
  3. Uso de recuperador sanguíneo intra-operatorio (cell saver)

3. Aviso al Laboratorio advirtiendo sobre la necesidad de efectuar durante el intra y postoperatorio inmediato, con carácter de urgente las siguientes determinaciones:

- Hematocrito
- Coagulograma básico: tiempo de protrombina, aPTT, plaquetas, dosaje de fibrinógeno y PDF
- Ionograma plasmático y calcemia
- Estado ácido base y pO<sub>2</sub>
- Lactacidemia

### **Laboratorio previo a la intervención**

- Hematocrito
- Tiempo de Quick
- APTT
- Recuento de plaquetas
- Fibrinógeno

### **Medidas preventivas para evitar la hemorragia exanguinante**

Cateterización arterial pelviana, para eventual embolización angiográfica (Mousa 2001).

### **La paciente con tratamiento anticoagulante o antiagregante plaquetario**

Ante la urgencia las situaciones a considerar son:

1. Pacientes tratadas con anticoagulantes orales con RIN > 1,6 efectuar la corrección con plasma fresco congelado, 5-8 ml/kg podrán resultar suficientes para revertir la anticoagulación, y asociar vitamina K 10 mg intravenoso lento.

2. Enfermas bajo tratamiento anticoagulante con heparina sódica, suspender y efectuar la neutralización de la misma con protamina: 1 ml neutraliza 5000 UI de heparina circulante. Dosis usual 2-3 ml en infusión durante 15 minutos.

3. Cuando se trata de tratamiento con enoxaparina en dosis igual o superior a 40 mg SC dos veces por día, la neutralización con protamina se realizará si la última dosis fue administrada durante las últimas 12 horas

4. Paciente que recibió tratamiento con aspirina durante los últimos 5 días, transfundir 1 U de plaquetas por cada 10 kg/peso.

5. Se refirió que otras sustancias naturales consumidas durante el embarazo podrían aumentar el sangrado:  $\beta$  carotenos, aceite de pescado, ginseng, vitamina E y que por tal motivo deberían suspenderse una semana antes del parto (Gallup 2005).

### **Objetivos de la reanimación**

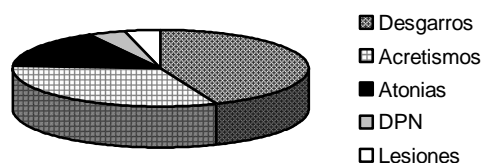
Los lineamientos generales del tratamiento son:

- control de la hemorragia
- corrección del estado de shock
- reposición de la masa globular
- sustitución de los factores de coagulación y plaquetas consumidas
- corrección de todo otro factor deletéreo: acidosis, hipotermia

### Procedimientos en la Sala de Partos o Quirófano

1. En las situaciones potencialmente exanguinantes y antes de iniciar todo procedimiento, colocar por venopuntura dos vías periféricas de calibre 14G o 16G para obtener rápida infusión de sangre y soluciones electrolíticas, y una vía percutánea yugular o subclavia con catéter cuyo extremo alojado en vena central permita monitorear la presión venosa.
2. Con hemorragia grave en curso o en presencia de coagulopatía, es preferible no intentar colocar vías centrales y utilizar en cambio, más de dos vías periféricas por venopuntura.
3. En todos los casos, colocar un acceso en arteria radial para monitoreo directo y continuo de la tensión arterial y la obtención de muestras para determinación de pO<sub>2a</sub> y estado ácido base.
4. Colocar sonda vesical para medición de la diuresis horaria.

Se consideran hemorragias obstétricas graves a aquellas cuyo volumen excede los 1.000 ml (ACOG 2006). Si bien existen discrepancias para definir las hemorragias obstétricas masivas, la mayor parte de los autores asignan tal denominación a aquellas cuyo volumen perdido representa del 25% de la volemia o 1.500 ml. La exanguinación es un término utilizado en la cirugía del trauma para definir hemorragias que involucran el 40% o más de la volemia vinculada a lesiones cardíacas, injurias de los principales troncos arteriales y venosos, y traumatismos de hígado y bazo (Asensio 1990). Son escasas las referencias bibliográficas sobre hemorragias exanguinantes en enfermas obstétricas (Mlyncek 2005, Burtelow 2007, Sheikh 2006). En nuestro centro asistencial, el 10% de las hemorragias graves adquirieron estas características, conduciendo rápidamente a una situación que puso en riesgo la vida de la gestante.



**Figura 1.** Etiología de las hemorragias exanguinantes. *Malvino 2009*

En nuestra serie, la mayor frecuencia correspondió a los desgarros cérvico vaginales y a las rupturas uterinas (figura 1). Con la incorporación de nuevas técnicas para el control de las hemorragias en las atonías uterinas y los acretismos placentarios (B-Lynch 1997, Hayman 2002, Cho 2000, Abd Rabbo 1994, O'Learly 1995, Eisele 2007), la prevalencia de estos últimos como causa de hemorragias masivas disminuyó.

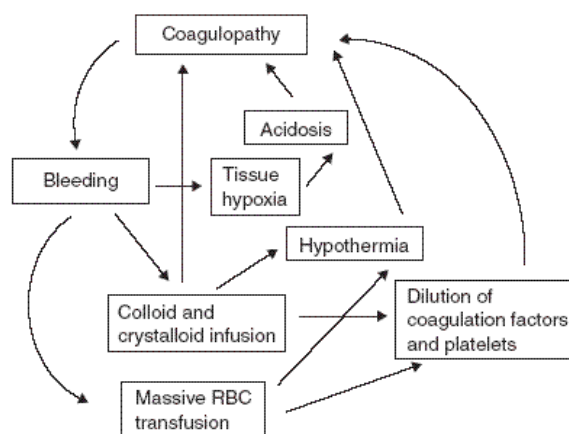
Consideramos razonable especular que la tolerancia individual a la contracción del espacio intravascular resultó dependiente de la hipervolemia inducida por el embarazo, la magnitud y duración del sangrado y la rapidez con que se inició el tratamiento (Macphail 2001, Mousa 2001, Mousa 2002, Papp 2003). Así mismo, factores relacionados con la edad, la reserva cardio-respiratoria de las pacientes y el escenario donde transcurre el evento, favorecieron su recuperación.

Las hemorragias exanguinantes se asociaron con shock en la mayor parte de las parturientas, poniendo de manifiesto la dificultad inicial para compensar pérdidas masivas a pesar de la reposición oportuna del volumen.

Diferente resultó la situación en siete enfermas que asistimos en las que, ya practicada la histerectomía y en ausencia de sangrado genital, se desarrollaron hematomas pelvianos, hemorragias retroperitoneales y hemoperitoneo, diagnosticados cuando la inestabilidad hemodinámica se hizo manifiesta. La ecografía abdominal detectó la presencia de una colección, cuya naturaleza resultó obvia, pudiendo confirmarse mediante punción abdominal o culdocentesis.

En el 56% de las púerperas se presentaron complicaciones graves (Malvino 2009). El control de una hemorragia exanguinante apremia y las posibilidades que surjan complicaciones relacionadas con la cirugía de urgencia aumentan (Zamzami 2003). En cinco casos observamos lesiones recto colónicas (2), vasculares (2) y vesical (1) que fueron reparadas oportunamente.

Una elevada morbilidad se asocia en presencia de shock hemorrágico y CID. La afectación renal, respiratoria y hepática fueron las fallas orgánicas más frecuentes, coincidiendo con lo referido por otros autores (Bonnar 2000). En nuestro grupo de pacientes, eliminada las causas y con medidas de apoyo terapéutico, las disfunciones parenquimatosas revirtieron en el curso de la primera semana del puerperio. La CID resulta de la liberación de factor tisular a partir del endotelio injuriado por el shock y desde los tejidos placentarios (Osterud 2001). El consumo local de factores se origina en presencia de extensos hematomas retroplacentarios. En todos los casos, la reposición de los factores y las plaquetas consumidas hasta lograr valores hemostáticos, fue condición excluyente para iniciar la histerectomía. Si bien una alteración del mecanismo de coagulación podrá resultar el único responsable de la persistencia de la hemorragia, nunca se insistirá demasiado que, aún en presencia de éste, deberá asegurarse la ausencia de otras causas de resolución quirúrgica.



El control del sangrado mediante angiografía y posterior embolización arterial fue utilizado con éxito en pacientes con hemorragias postparto (Eisele 2007, Eisele 2007). Este procedimiento resultó muy útil en enfermas con extensos hematomas pelvianos y retroperitoneales que dificultaron la identificación y consecuente ligadura del vaso afectado.

Medidas de Prevención	Recursos Terapéuticos en la Urgencia
<ul style="list-style-type: none"> <li>▪ Disponer de un protocolo de actuaciones</li> <li>▪ Identificación de los factores de riesgo</li> <li>▪ Convocar a equipo multidisciplinario</li> <li>▪ Manejo activo del tercer periodo</li> <li>▪ Colocación de varias vías venosas para reposición de la volemia</li> <li>▪ Disponer de sangre compatibilizada</li> <li>▪ Reserva suficiente de hemoderivados</li> <li>▪ Balón aórtico pre-posicionado</li> <li>▪ Colocación de catéteres ureterales doble J</li> <li>▪ Posicionamiento de catéteres arteriales para embolización uterina</li> <li>▪ Recuperador celular (cell saver)</li> <li>▪ Equipos para conservación de la temperatura</li> </ul>	<ul style="list-style-type: none"> <li>▪ Compresión externa de la aorta</li> <li>▪ Clampeo aórtico infrarrenal</li> <li>▪ Sangre grupo 0 Rh negativo o isogrupo</li> <li>▪ Sistema de infusión presurizado</li> <li>▪ Compresión uterina bimanual</li> <li>▪ Taponaje o balón uterino</li> <li>▪ Taponaje vaginal</li> <li>▪ Ligadura de pedículos vasculares</li> <li>▪ Suturas de compresión uterina</li> <li>▪ Embolización arterial pelviana</li> <li>▪ Empaquetamiento pelviano</li> <li>▪ Histerectomía</li> <li>▪ Factor VII recombinante activado</li> </ul>

**Tabla 1.** Prevención y tratamiento de urgencia en las hemorragias obstétricas exanguinantes. *Malvino 2009*

Un conjunto de medidas destinadas a la prevención y tratamiento de las hemorragias obstétricas exanguinantes debieron considerarse (tabla 1). Recientemente, se propuso la denominada cirugía de control de daños para las hemorragias masivas de origen obstétrico (Escobar 2005), que fuera utilizada con éxito en pacientes con exanguinación por traumatismos abdominales (Rotondo 1993).

Resuelto el sangrado de origen arterial, y ante el deterioro de la condición clínica manifestado por acidosis, hipotermia y coagulopatía, se propuso el control del sangrado venoso y microvascular por medio del empaquetamiento de la cavidad y cierre primario de la piel, durante un periodo promedio de 24-48 horas utilizado para corregir las alteraciones metabólicas y de la hemostasia. En la reintervención quirúrgica se procedió a la reparación definitiva de las lesiones, en dos enfermas colocamos catéteres femorales para embolización arterial, evitando de este modo el resangrado al retirar el empaquetamiento.

En nuestra experiencia observamos que 1. los desgarros cérvico vaginales y rupturas uterinas representaron las causas mas frecuentes de hemorragias exanguinantes 2. la histerectomía, aunque necesaria, no resolvió el sangrado en el 40% de los casos 3. hubo complicaciones graves en 56% de las púérperas 4. la sobrevivencia fue óptima y resultó dependiente del inicio oportuno del tratamiento, la intervención de un equipo multidisciplinario y la disponibilidad de recursos.

### **Medidas transitorias para detener una hemorragia exanguinante**

- Compresión aórtica abdominal
- Clampeo de parametrios
- Compresión uterina bimanual
- Empaquetamiento uterino o pelviano
- Balón intra-aórtico



## Cirugía de control de daños

Consiste en detener la exanguinación mediante un método de aplicación transitoria, antes que la situación se torne irreversible, corregir los factores involucrados en el proceso, para retomar el control hemostático definitivo de manera diferida, en mejores condiciones clínicas.

Comprende tres etapas (García-Nuñez 2005):

1. control de la hemorragia por medio de técnicas de empaquetamiento seguido del cierre temporal de la pared abdominal
2. restauración de la temperatura, coagulación, estado ácido-base y estabilización de la función cardio-respiratoria
3. retiro del empaquetamiento, tratamiento quirúrgico definitivo y cierre de la pared abdominal

Se agregó una cuarta etapa prehospitalaria que incluye (Johnson 2001):

4. reconocimiento de una situación pasible de tratamiento mediante esta técnica, traslado inmediato a un centro de atención de tercer nivel, rápido control de la hemorragia, prevención de la hipotermia y utilización de protocolos de transfusión masiva

La etapa 1 y 3 se cumplen en el quirófano, mientras que la 2 se desarrolla en la unidad de cuidados intensivos. En presencia de hemorragias obstétricas masivas o exanguinantes, se comprobó que continuar con el procedimiento quirúrgico, cuando la coagulopatía, la hipotermia y la acidosis persisten a pesar de la corrección inicial adecuada; conducirá inevitablemente a la muerte de la enferma, aunque la cirugía logre completarse. Por tal motivo se realizará la hemostasia quirúrgica del sangrado de origen arterial, para luego proceder al empaquetamiento de la cavidad abdominopelvicana con la finalidad de contener el sangrado venoso y de la microcirculación. Evitar remover los coágulos mediante el hemosuctor. Se considera que la mejor técnica para contener el sangrado es la aplicación de compresas secas sobre el área sangrante, valiéndose de las estructuras anatómicas contiguas y/o de la pared abdominal para ejercer presión.

Con igual finalidad, los pantalones anti-shock tendrían una definida utilidad en esta etapa. Tal como se mencionó, esta primera etapa se completa con el cierre transitorio de la pared abdominal, afrontando los bordes con puntos separados o por medio de una bolsa plástica suturada a la pared abdominal; a continuación la enferma es derivada al área de cuidados intensivos.

En una serie de 40 enfermos con politraumatismos graves se determinó que una temperatura central menor de 33°C o una severa acidosis metabólica con exceso de bases mayor de -12 mEq/L resultaron factores predictivos de muerte de continuar con la cirugía convencional. Además la asociación de hipotermia moderada, menor de 35,5°C asociado a exceso de bases mayor de -5 mEq/L se vinculó con igual resultado (Krishna 1998). Estos datos brindan un punto de referencia definido para tomar la decisión respecto al momento oportuno de optar por empaquetar y cerrar la cavidad en enfermas obstétricas.

La selección de enfermas para incluirlas en el protocolo de cirugía de control de daños se efectuará tomando como base los siguientes parámetros (tabla 1)

**Tabla 2.** Parámetros usados en la decisión de iniciar cirugía de control de daños

Hipotermia central menor de 34°C
Coagulopatía con aPTT mayor de 60 segundos
Acidosis con pH menor de 7,2 o exceso de bases menor de -8
Estado de shock persistente

En el área de cuidados intensivos la enferma permanecerá bajo el efecto de sedoanalgesia, con asistencia respiratoria mecánica, y se continuará con el tratamiento de reposición de la volemia y la masa globular, corregir la coagulopatía, recuperar la temperatura corporal y corregir la acidosis.

Entre las 12 y 24 horas posteriores, ya obtenida la estabilización de los parámetros referidos, la enferma es nuevamente trasladada al quirófano para completar la cirugía. Para estos fines, se habrá efectuado la oportuna reserva de hemoderivados, convocado a cirujanos de otras especialidades, y tomados todas las precauciones del caso. Para proceder a la remoción del empaquetamiento, la asistencia que brinda la radiología intervencionista resulta invalorable. Si no se dispusiera de este recurso, se evaluará el traslado oportuno a un centro de tercer nivel que disponga de mismo, considerando el riesgo de resangrado al retirar el empaquetamiento.

Tal como fue referido, "esta no es la cirugía de la atonía uterina, del percretismo placentario ni de cualquier otra patología obstétrica; esta es una táctica cuando la hemorragia se hace incontrolable y la paciente ingresa al estadio de *in extremis*" (García 2008).

La primera referencia bibliográfica sobre la aplicación de la cirugía de control de daños en pacientes obstétricas, de la que tengo conocimiento, corresponde a Ghourab (1999). Cinco enfermas con acretismo placentario fueron resueltas mediante histerectomía, en dos de ellas luego de intentar otras técnicas quirúrgicas sin resultado satisfactorio. Completada la cirugía, la presencia de coagulación intravascular diseminada provocó sangrado no quirúrgico que obligó al empaquetamiento abdomino-pelviano con cierre del abdomen y traslado a la unidad de cuidados intensivos. Una nueva laparotomía se efectuó 36-48 horas más tarde, una vez que la coagulopatía fuera corregida y la estabilidad hemodinámica asegurada. Las cinco púerperas sobrevivieron.

Escobar (2005), publicó su experiencia sobre 16 enfermas con sangrado incontrolable en el periodo periparto tratadas en el Hospital Universitario de Cali (Colombia). Nueve fallecieron (56%), la mayor parte de los casos, en los primeros tres días después de la cirugía, vinculado con disfunción multiorgánica. No hubo muertes intraoperatorias o en el postoperatorio inmediato. Se destacó que la indicación temprana del control de daños conduce a un mejor resultado. Así la mortalidad de las pacientes en quienes la decisión se tomó después de la primera acción quirúrgica para controlar el sangrado, fue el doble de la observada en los casos donde la decisión se tomó con el primer procedimiento. En el 72% de las enfermas, con el desempaquetamiento se logró el control definitivo del sangrado.

Awonuga (2006) vuelve a jerarquizar la importancia del procedimiento proponiendo modificaciones técnicas para la realización del empaquetamiento pelviano.

En 2008, García presentó su experiencia en 6 casos de hemorragias exanguinantes vinculadas con percretismo placentario que fueron sometidas a histerectomía con reparación vesical, recurriéndose

al taponaje de la cavidad bajo presión. La experiencia se llevó a cabo en los hospitales Durand y Churruca de la ciudad de Buenos Aires, con una sobrevivencia de 5 sobre 6 casos. Todas las enfermas cursaron con distrés pulmonar e insuficiencia renal aguda.

### **Casuísticas sobre hemorragias masivas y exanguinantes**

Pocos trabajos fueron publicados sobre el tema, debido a que en la actualidad, el número de casos con hemorragias obstétricas exanguinantes en países desarrollados resulta escaso.

En 2001, Ledee reunió 23 enfermas con hemorragias en el periodo periparto, de las cuales 13 recibieron entre 8 y 20 unidades de glóbulos rojos, y otras 10 superaron las 20 unidades. La presencia de coagulopatía se registro en 22 casos, y 6 enfermas fallecieron. El principal factor vinculado con la mortalidad fue el control tardío de la descompensación hemodinámica que se vinculó con disfunción multiorgánica. Mediante ligaduras de las arterias hipogástricas logró un elevado porcentaje de éxito, en 90% de las enfermas se logró contener la hemorragia.

En 2003, Zamzami comunicó 33 casos con hemorragias masivas, resultando la atonía uterina la causa mas frecuente en 15 casos, no reportando muertes maternas. La histerectomía controló el sangrado en 12 enfermas, mientras que en el resto el órgano reproductor fue preservado mediante cirugía conservadora en 13 y con tratamiento médico en otras 8 enfermas. Resulta interesante destacar que observó relación entre el pronóstico favorable y el menor periodo de tiempo transcurrido entre el inicio de la hemorragia y la ejecución de la cirugía definitiva.

En 2006, Sheik publicó una serie de 20 pacientes con hemorragias masivas, con una muerte materna. La mitad padeció hemorragia posparto y el resto post cesárea. La mayor parte correspondieron a atonías uterina (56%), seguido en frecuencia por los desgarros cérvico vaginales. Se recurrió a la histerectomía en 4 enfermas, solo en 2 se efectuaron suturas de compresión uterina, y empaquetamiento intrauterino en cuatro. En un caso con trastorno adherencial placentario sometido a histerectomía se produjo una lesión vesical. En el resto de las enfermas no se presentaron complicaciones de importancia.

En 2009, publicamos nuestra casuística sobre 25 gestantes con hemorragias exanguinantes en el periodo periparto (Malvino 2009). Hubo 11 desgarros cérvico-vaginales y rupturas uterinas. El 88% de los casos presentaron shock hemorrágico. El promedio de unidades de hematíes transfundidos fue  $14 \pm 5$ , y el hematocrito alcanzado al cabo de las siguientes 24 horas fue  $20 \pm 6\%$ . En 20 enfermas se recurrió a la histerectomía como última medida para controlar el sangrado masivo. Siete pacientes histerectomizadas presentaron hemorragias retro y/o intraperitoneal, debiéndose reintervenir quirúrgicamente por sangrado persistentes. Veintidós enfermas cursaron con coagulopatía por consumo, 6 de ellas con coagulación intravascular diseminada, En la mitad de las púerperas se presentaron complicaciones graves. Cinco pacientes sufrieron lesiones quirúrgicas recto-sigmoideas (2), vasculares (2) y vesical (1). Ocho cursaron con distrés pulmonar, dos de ellas con disfunción multiorgánica. Las 25 púerperas sobrevivieron sin secuelas.

### **Conceptos destacados**

- *En presencia de coagulopatía en el curso de una hemorragia obstétrica grave no deberá*

intentarse colocar una vía central percutánea, resultando útiles dos o más venopunturas periféricas de calibre adecuado

- En nuestra institución el 10% de las hemorragias graves adquirieron carácter de exanguinantes, correspondiendo las causas más frecuentes a los desgarros cervico-vaginales y a las rupturas uterinas
- Si bien una alteración del mecanismo de coagulación podrá resultar el único responsable de la persistencia de la hemorragia, nunca se insistirá demasiado que, aún en presencia de éste, deberá asegurarse la ausencia de otras causas de resolución quirúrgica
- La cirugía de control de daños permite tratar la acidosis, hipotermia y coagulopatía luego de controlar la hemorragia mediante empaquetamiento pelviano, para obtener el control definitivo del sangrado en forma diferida

## Referencias

- Abd Rabbo SA. Stepwise uterine devascularization: a novel technique for management of uncontrolled postpartum hemorrhage with preservation of the uterus. *Am J Obstet Gynecol* 1994;171:694-700.
- ACOG Practice Bulletin. Postpartum hemorrhage. *Obstet Gynecol* 2006;108:1039-47
- American College of Surgeons. Advanced trauma life support instructor manual. American College of Surgeons ed.; Chicago, 1997
- Asensio JA. Exsanguination from penetrating injuries. *Trauma Q* 1990;6:1-25
- Awonuga A, Merhi Z, Khulpateea N. Abdominal packing for intractable obstetrical and gynecologic hemorrhage. *Int J Gynecol Obstet* 2006;93:160-163
- B-Lynch C, Coker A. The B-Lynch surgical technique for the control of massive post partum haemorrhage: an alternative to hysterectomy. *Br J Obst Gyn* 1997;104:372-5
- Beekley A. Damage control resuscitation: a sensible approach to the exsanguinating surgical patient. *Crit Care Med* 2008;36(7):S267
- Bonnar J. Massive obstetric haemorrhage. *Bailleres Best Pract Res Clin Obstet Gynecol* 2000;14:1-18
- Burtelow M, Riley E, Druzin M, Fontaine M, Viele M, Goodnough LT. Management of life-threatening primary postpartum hemorrhage with a standardized massive transfusion protocol. *Transfusion* 2007;47:1564-72
- Cho JH, Jun HS, Lee CN. Hemostatic suturing technique for uterine bleeding during cesarean delivery. *Obstet Gynecol* 2000;96:129-31
- Eisele G, Galli E, Simonelli D, Martinez M, Malvino E, Zlatkes R. Hemorragia incontrolable del postparto por atonía uterina: asociación de la embolización uterina al tratamiento tradicional. *Rev Obstet Ginecol Buenos Aires* 2007;86:150-155
- Eisele G, Simonelli D, Galli D, Martinez M, Zlatkes R y col. Embolización arterial uterina en hemorragias graves del posparto: papel del anestesiólogo. *Rev Arg Anestesiología* 2007;65:96-106
- Eisele G, Simonelli D, Galli E, Alvarado A, Malvino E, Martinez M. Hallazgos angiográficos y resultados de la embolización arterial uterina en hemorragias graves del posparto. Arteriografía y embolización de la hemorragia posparto. *Rev Arg Radiología* 2007;71:395-400

- Escobar M, García A, Fonseca J, Herrera E, Guerrero J. Cirugía de control de daños aplicable en ginecología y obstetricia. *Colombia Med* 2005;36(2):110-114
- Gallup D. Catastrophic intraoperative hemorrhage: 5 step action plan. *OBG Management* 2005;6
- García H, Ferrero J, Tamashiro J, Arielevich H, Marino A, Moreno J, Crosbie J, Nassif J, Tidone C, Sisti D, Andreani H. Impacto de la cirugía de control de daños en las emergencias hemorrágicas intraabdominales ginecoobstétricas. *Rev Arg Cirug* 2008;94(1):29-38
- García-Núñez L, Cabello-Pasini R, Lever-Rosas C y col. Conceptos actuales en cirugía abdominal de control de daños. *Trauma (México)* 2005;8(3):76-81
- Ghourab S, Al-Nuaim L, Al-Jabari A, Al-Meshari A, Mustafa M et al. Abdomino-pelvic packing to control severe haemorrhage following caesarean hysterectomy. *J Obstet Gynaecol* 1999;19(2):155-158
- Hayman R, Arulkumaran S. Uterine compression sutures: surgical management of postpartum hemorrhage. *Obstet Gynecol* 2002;99:502-6
- Krishna G, Sleigh J, Rahman H. Physiological predictors of death in exsanguinating trauma patients undergoing conventional trauma surgery. *Aust NZ J Surg* 1998;68:826-829
- Ledee N, Ville Y, Musset D, Mercier F, Frydman R, Fernandez R. Management in intractable obstetric haemorrhage: an audit study on 61 cases. *Eur J Obstet Gynecol* 2001;94:189-196
- Macphail S, Fitzgerald J. Massive post-partum haemorrhage. *Curr Obstet Gynaecol* 2001;11:108-14
- Macphail S, Talks K. Massive post-partum haemorrhage and management of disseminated intravascular coagulation. *Curr Obstet Gynaecol* 2004;14:123-131
- Malvino E, Curone M, Lowenstein R, Ferro H, Korin J y col. Hemorragias obstétricas graves en el período periparto. *Medicina Intensiva* 2000;17:21-9
- Malvino E, Eisele G, Martínez M, Lowenstein R. Hemorragias obstétricas exanguinantes. *CI Invest Obstet Ginecol* 2009;36(1):2-8.
- Martínez M, Eisele G, Malvino E, Simonelli D, Galli E y col. Protocolo de prevención y tratamiento de la hemorragia puerperal y sus complicaciones ante la sospecha de adherencia placentaria patológica. *Rev Obstet Ginecol Buenos Aires* 2005;84:225-38
- Ministerio de Salud de la República Argentina. Dirección de estadísticas e información en salud. Indicadores de natalidad y mortalidad materna. Disponible en <http://www.msal.gov.ar>
- Mlynček M, Uharček P, Obert A. The management of a life-threatening pelvis hemorrhage in obstetrics and gynecology. *J Gynecol Surg* 2005;2:43-53
- Mousa H, Walkinshaw S. Major postpartum haemorrhage. *Curr Op Obstet Gynecol* 2001;13(6):595-603
- Mousa HA, Alfirevic Z. Major postpartum hemorrhage: survey of maternity units in the United Kingdom. *Act Obstet Gynecol Scand* 2002;81:727-30
- O'Learly J. Uterine artery ligation in the control of postcesarean hemorrhage. *J Reprod Med* 1995;40:189-193.
- Osterud B, Bjorklid E. The tissue factor pathway in disseminated intravascular coagulation. *Sem Thromb Hemost* 2001;27:605-617
- Palacios Jaraquemada JM, García Mónaco R, Barbosa NE, Ferle L, Iriarte H, Conesa HA. Lower uterine blood supply: extrauterine anastomotic system and its application in surgical devascularization techniques. *Acta Obstet Gynecol* 2007;86:228-34
- Papp Z. Massive obstetric hemorrhage. *J Perinat Med* 2003;31:408-14

- Rotondo M, Schwab C, McDonigal M, Phillips G, Fruchterman T, Kauder D et al. Damage control: an approach for improved survival in exsanguinating penetrating abdominal injury. *J Trauma* 1993;35:375-83
- Santoso J, Saunders B, Grosshart K. Massive blood loss and transfusion in obstetrics and gynecology. *Obstet Gynecol Surv* 2005;60(12):827-837
- Sheikh L, Zuberi N, Riaz R, Rizvi J. Massive primary postpartum haemorrhage: setting up standards of care. *J Pak Med Assoc* 2006;56:26-31
- Sperry J, Nathens A, Frankel H, Vanek S, Moore E, Maier R, Minei J. Characterization of the gender dimorphism after injury and hemorrhagic shock: are hormonal differences responsible? *Crit Care Med* 2008;36:1838-1845
- Zamzami TY. Maternal and perinatal outcome of massive postpartum hemorrhage: a review of 33 cases. *Ann Saudi Med* 2003;23:135-9

## CAPITULO 5

### Cohibir la Hemorragia

Desde un principio queda aclarado que, el principal objetivo en el tratamiento del shock hemorrágico será detener el sangrado.

Las medidas a adoptar se ajustarán a cada caso y de acuerdo con la experiencia y el juicio del médico obstetra. En términos generales consideramos:

Tratamiento farmacológico	Ocitocina, Carbetocina, Metilergonovina Misoprostol
Evacuación uterina	Legrado de la cavidad
Compresión mecánica	Taponaje de la cavidad, Compresión manual uterina
Tratamiento quirúrgico: - Suturas compresivas - Ligaduras vasculares	Técnicas de B-Lynch, Ho-Cho Uterinas, ováricas, hipogástricas
Ablación del órgano reproductor	Histerectomía

#### Efectos de las drogas útero retractoras

Los efectos terapéuticos de los ocitócicos son: el aumento de la fuerza de contracción del miometrio, y el incremento de la frecuencia de las contracciones. Por lo tanto carece de efectividad cuando el sangrado tiene origen extrauterino.

La *ocitocina* se presenta en solución inyectable que contiene 10 U por mL. Puede administrarse por vía IM en dosis de 10 U, o por infusión IV, 10-40 U diluidas en solución fisiológica o solución de dextrosa 5%, con un ritmo de infusión inicialmente rápido (100-200 mU/minuto), hasta lograr una adecuada contracción uterina, luego continuar con dosis usuales: 20-40 mU/minuto o 30-50 U/día durante 24-48 horas. Dosis elevadas no incrementan la acción terapéutica y aumentan la incidencia de los efectos adversos.

Luego de las recomendaciones efectuadas en el Reino Unido en 2002, por medio de *Confidential Enquiries into Maternal Death*, la dosis inicial de oxitocina fue reducida de 10 a 5 U IV debido a las complicaciones cardíacas sufridas por una paciente. Desde entonces se observó una mayor incidencia de hemorragia post cesárea (Lourens 2007). En fecha reciente, Gungorduk (2010) estudió el efecto terapéutico de un régimen usual de administración: 5 UI de oxitocina por vía intravenosa seguido de una infusión de 30 UI en 500 ml de solución Ringer lactato a 125 ml/hora, durante 4 horas en pacientes sometidas a operación cesárea. Se observó una reducción de la hemorragia, con menor requerimiento de

transfusiones y menor incidencia de hemorragias mayores de 1.000 ml, cuando se comparó con otro grupo que solo recibió el bolo inicial de ocitocina. Sin embargo, la dosis óptima de ocitocina no se está aún definida con exactitud (Gungorduk 2010).

En la medida que se incrementa la expresión de los receptores miometriales a la ocitocina con el curso de la gestación, la respuesta a la administración de ocitocina exógena resultará mayor (Bonanno 2009). Por vía intramuscular su acción comienza a los 5 minutos y se prolonga hasta 60 minutos (Bonanno 2006).

Los efectos terapéuticos se inician dentro del minuto de administrada por vía IV. Su persistencia en sangre es breve, pocos minutos, por su corta vida media: 1-5 minutos, motivo por el que debería administrarse en infusión continua o en bolos IV cada 10 a 15 minutos. Administrada en bolo IV un produce efecto vasodilatador sistémico, debido a la relajación de la musculatura arteriolar, con hipotensión arterial y taquicardia refleja (Weis 1975, Henrich 2008) por lo que esta ruta de administración no es la más aconsejada (Clark 2002). El preservativo clorbutanol también posee acción vasodilatadora e inotrópica negativa (Gallos 2009). Estos efectos podrán resultar exacerbados en casos de hipovolemia o con el bloqueo analgésico regional (Weis 1975). Existen casos publicados de paro cardíaco (Somerset 2006) e isquemia coronaria aguda (Malvino 2004) luego de su administración en bolo IV rápido; no se aconseja sobrepasar la dosis de 5 U muy lentamente, que podrá repetirse de ser necesario (Mousa 2001, Selo-Ojeme 2002). La droga se metaboliza por vía hepática y renal (Breathnach 2009).

Con dosis de 20 mU/minuto, se aprecia una disminución del flujo urinario. Por su efecto antidiurético, cuando se aportan líquidos hipotónicos en volúmenes considerables, puede provocar hiponatremia dilucional sintomática con convulsiones y coma. El exceso de dosis causa contracción tetánica o ruptura del útero.

La administración profiláctica de ocitocina reduce la incidencia de hemorragia postparto en 40% (Nordstrom 1997).

El manejo activo del tercer periodo del parto se relacionó con menor sangrado obstétrico, e incluye el uso de la ocitocina como útero-retractor (Prendiville 1996). Munn y col estudiaron dos regimenes para la dosificación de ocitocina en prevención de la atonía uterina post cesárea. Pacientes con dosis de ocitocina de 333 mU/min, requirieron un segundo útero retractor en el 39% de los casos, y en el 19% cuando la dosis de ocitocina se incrementó a 2.667 mU/min. Metilergonovina y prostaglandina F<sub>2</sub> alfa fueron las drogas asociadas (Munn 2001).

Además de su eficacia demostrada para la profilaxis del sangrado reduciendo el riesgo de hemorragia postparto en alrededor de 60% (RCOG 2009). La administración de ocitocina y el masaje uterino, constituyen las medidas iniciales más efectivas para el control de la hemorragia post alumbramiento en casos de atonía (SOGC 2010).

En presencia de una hemorragia obstétrica grave secundaria a atonía uterina existe la tendencia a incrementar las dosis de ocitocina hasta alcanzar valores que podrán exceder en más de cien veces los niveles fisiológicos necesarios para inducir la contracción del miometrio (Munn 2001, Hayes 2008). Mas allá de las complicaciones vinculadas con estas megadosis, la insensibilidad transitoria de los receptores miometriales a la ocitocina, generaría un estado de refractariedad ulterior ante cualquier análogo, como la carbetocina.

La carbetocina fue presentada en 1987, como un análogo de la ocitocina de acción prolongada, sus efectos útero-retractores se inician 2 minutos después de la administración por vía intramuscular o endovenosa, por esta última vía en un periodo no menor a 1 minuto (SOGC 2010), con una vida media de 40 minutos (Schuurmans 2000) y tiempo de acción de 5 horas aproximadamente (Borruto 2009). Una dosis de 100 mcg de carbetocina resultó tan efectiva como una infusión de ocitocina durante 16 horas, y similar a la asociación de 5 unidades de ocitocina más 0,5 mg de ergometrina en



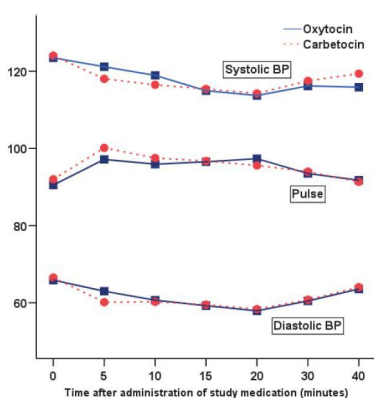
la prevención de la hemorragia post parto o post cesárea, con menos efectos colaterales (Leung 2006, Ngan 2007, Attilakos 2010).

La carbetocina representa una opción ante la ocitocina, y no una droga de segunda elección cuando la primera no logró el efecto esperado. Una vez que la ocitocina se une a su receptor en el miometrio, se activan mediadores intracelulares como el inositol trifosfato que facilita la liberación de calcio a partir del reticulo endoplásmico, un catión indispensable para llevar a cabo el proceso de contracción de la actino-miosina (Balnks 2007). La respuesta contráctil presenta tres componentes, incremento en la frecuencia de las contracciones, elevación del tono basal y aumento de la amplitud y la duración de las contracciones. Los dos primeros son dependientes de la concentración citoplasmática del calcio (Shmygol 2006).

Concentraciones plasmáticas de ocitocina elevadas y persistentes conducen a la depleción de los depósitos de calcio intracelular con ulterior insensibilidad a la acción de la droga y probablemente suceda lo mismo con sus análogos farmacológicos (Zeeman 1997, Robinson 2003). El bloqueo del receptor por metabolitos de la ocitocina fue otros de los mecanismos propuestos (Dudley 1997). Se desconoce a partir de que concentración plasmática de ocitocina se obtiene el bloqueo de los receptores.

Mas allá de los mecanismos que generan refractariedad farmacológica, el intento frustrado con carbetocina, implicó una demora a la espera de una respuesta terapéutica inexistente, que condicionó mayor hemorragia (R. Savransky, comunicación personal).

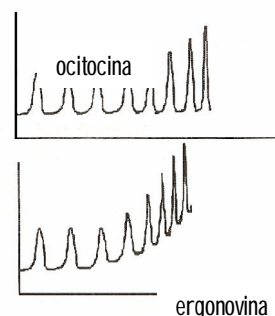
En una pequeña serie, la carbetocina no generó arritmias cardíacas, mientras que este efecto secundario se observó en 28,8% de las enfermas tratadas con ocitocina (Borruto 2009), dato a tener en cuenta en el momento de asistir pacientes con antecedentes de cardiopatías. Podrá ocasionar una moderada taquicardia (SOGC 2010). Los efectos gastrointestinales, náuseas y vómitos, resultaron menores con carbetocina (Attilakos 2010). Los cambios hemodinámicos con ambas drogas en dosis usuales son similares (figura 1).



**Figura 1.** Efectos sobre la tensión arterial y la frecuencia cardíaca luego de administrar 5 UI de ocitocina por vía intravenosa lentamente, y 100 µgr de carbetocina por igual vía. En el transcurso de los 40 minutos siguientes los cambios resultaron mínimos en ambos casos. Tomado de Attilakos *et al*, 2010.

La metilergonovina, provoca la contracción tónica de la musculatura uterina a través de la estimulación de los receptores miometriales  $\alpha$ -adrenérgicos. Se utiliza por vía IM en dosis de 0,2 mg cada 2-4 hs. El efecto comienza a los 5-10 minutos, su vida media es de 0,5-2 hs y se metaboliza por vía hepática (Breathnach 2009). El efecto útero retractor sostenido o contracción tetánica (Schuurmans 2000) se extiende por 3 o 4 horas (figura de la derecha, abajo; para comparación:

ocitocina figura de arriba). Esta droga podrá causar náuseas, vómitos, calambres, alucinaciones, convulsiones, cefaleas y mareos. Su uso está contraindicado en pacientes hipertensas y con enfermedad vascular periférica oclusiva o coronariopatía. Podrá causar espasmo coronario, infarto de miocardio y arritmias cardíacas (Henrich 2008). En presencia de descompensación hemodinámica se deberá considerar que, debido a su efector vasopresor, podría enmascarar el grado de hipovolemia coexistente. La ergonovina IM no resultó superior a la ocitocina IM en la prevención de la hemorragia postparto, resultando el efecto de la primera más prolongado, superior a 45 minutos aproximadamente, con una dosis de 0,2 mg (Saito 2007). Por otra parte, si bien la ocitocina por vía IV resultó más efectiva que la ergonovina en la prevención de la hemorragia postparto (Fijimoto 2006), no existen estudios comparativos entre metilergonovina y ocitocina en el tratamiento de la hemorragia postparto (RCOG 2009), mientras que el *Salford Third Stage Trial* estableció que la asociación de ergonovina/ocitocina resultó superior a la ocitocina IM al reducir con mayor eficacia la hemorragia postparto (Chong 2004, Selo-Ojeme 2002) y en la prevención de hemorragias mayores de 500 ml (Hofmeyr 2002, Lourens 2007).



El *misoprostol* es un análogo termoestable de las prostaglandinas  $E_1$  que se une a los receptores miométriales EP-2 y EP3 (Breathnach 2009), y se metaboliza en el hígado (Chong 2004). La dosis única es 0,4 - 1 mg por vía rectal o 0,4 - 0,6 mg por vía oral o sublingual. Luego de administrada por estas dos últimas vías, las contracciones uterinas se inician tres a siete minutos después de su administración (Walling 1998, Baskett 2007) y alcanzan su máximo efector útero-retractor al cabo de los 20-30 minutos (Baskett 2007, SOGC 2010), midiéndose el pico sérico máximo luego de 20 minutos. Por vía rectal y vaginal la absorción es más lenta iniciándose su acción a los 20 minutos (Chong 2004). Las tabletas se administran por vía vaginal o rectal en dosis de 0,8 mg alcanzan la máxima concentración plasmática a los 60-120 minutos y su efecto es más prolongado que por VO, aproximadamente 4 horas (Adekanmi 2001, Lokugamage 2001, Adekanmi 2001, Nasr 2009). Chaudhuri (2010) aconseja administrar misoprostol por vía rectal en el momento de incidir la piel para iniciar la operación cesárea, considerando el tiempo requerido para ejercer su máxima acción. Esta conducta permitió que el misoprostol resultare tan efectivo como la ocitocina para prevenir la atonía, con menores pérdidas sanguíneas. Igual conclusiones se obtuvieron con el uso del misoprostol postparto, cuando se administró luego de liberar el hombro anterior (Nasr 2009).

Remanentes no disueltos se encontraron en la vagina 6 horas después de su administración (Phillip 2004). También se evaluó su respuesta terapéutica luego de colocar las tabletas en la cavidad uterina y asociarlo con el masaje (Pahlavan 2001, Adekanmi 2001). La vida media de la droga es 1,5 horas y el 85% se elimina por vía renal. Posee efectos sinérgicos con otros útero-retractores (O'Brien 1998, Sandoval 2000, Abdel-Aleem 2001, Oboro 2003, Walraven 2004, Hofmeyr 2008). La eficacia del misoprostol en la prevención de la hemorragia post-parto es menor que la de la ocitocina (Gulmezoglu 2001, Windrim 2002, Hofmeyr 2005), y que la asociación ocitocina-metilergonovina (Baskett 2007, Caliskan 2002, Windrim 2003). Se podrá administrar en pacientes hipertensas y asmáticas. Se mencionó la aparición de escalofríos y fiebre elevada como efectos secundarios, además de dolor abdominal, diarreas, náuseas, y vómitos (Goldberg 2001), Dosis de misoprostol por encima de 0,4 mg incrementan el riesgo de hipertermia, y por encima de 0,6 la posibilidad que aparezcan temblores (Chong 2004).

El carboprost (15-metilprostanglandina F<sub>2α</sub>) *no disponible en Argentina*, es considerado una droga de segunda elección (Breathnach 2009). Se administra por vía intramuscular o intramiometrial en dosis de 0,25 – 0,50 mg cada 15-90 minutos, hasta una dosis máxima de 2 mg. Durante la cesárea la dosis intramiometrial se administra en el fundus uterino, mejor distribuida en dos o más sitios, evitando la inyección intravascular (Oyelese 2007). También podrá aplicarse intramiometrial transabdominal sin laparotomía (RCOG 2009). No resulta conveniente su administración por vía IV, puede causar hipertensión, broncoespasmo, anafilaxia.

Se recurrió a la irrigación de la cavidad uterina con 500 ml de solución salina conteniendo 20 mg de carboprost, a través de una sonda de Foley con el balón inflado. El ritmo de infusión durante los primeros diez minutos fue 3-4 ml/minuto, luego reducido a 1 ml/minuto hasta completar 24 horas. Un elevado porcentaje de enfermas con atonía refractarias a la ocitocina y el masaje, respondieron al tratamiento (Kupfermanc 1998)

El 68% de las pacientes responden a la primera dosis de carboprost, y el 86% lo hacen con una segunda dosis. No existen estudios comparativos entre el carboprost y otros útero retractores en el tratamiento de la hemorragia postparto (RCOG 2009).

Las reacciones adversas más frecuentes de observar son las gastrointestinales en 10-25% de los casos (Cohen 2006), en particular las náuseas. Otros efectos: fiebre en 5% de las enfermas, eritema, broncoespasmo, visión borrosa, cefaleas, hipertensión, hipotensión, mialgias y vértigos. En algunos casos, se comprobó hipoxemia por probable incremento del cortocircuito intrapulmonar (Schuurmans 2000). Por este motivo, se aconseja el monitoreo oximétrico. Se contraindica su uso en pacientes con antecedentes de hipertensión y broncoespasmo.

El sulprostone es otro análogo de las prostaglandinas E<sub>2</sub>, con efectos específicos sobre la musculatura lisa. Se utiliza por vía intravenosa en dosis de 0,5 mg o en infusión a razón de 8 gamas/minuto en promedio. Podrá inyectarse en el miometrio, repartiendo la dosis de 0,5 mg en los cuatro cuadrantes, observando su efecto al cabo de 10 a 15 minutos (Arulkumaran 1999).

Algunos autores, aconsejan la inyección intramiometrial de las prostaglandinas por vía transvaginal luego del parto (Amy 2006). En el momento de sacar conclusiones considerar que, irrigando la cavidad uterina con 2 litros de solución salina a 50°C se provocará la contracción tetánica del miometrio y detención de la hemorragia en un número considerable de púperas (Amy 2006).

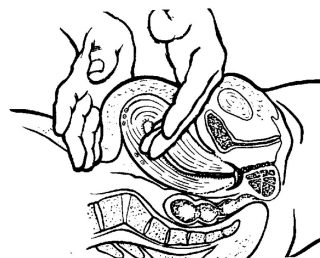Se deberá tener en cuenta que cualquier droga que se administre por vía vaginal o intracavitaria podrá ver interferida su absorción en presencia de sangrado genital grave, debido al efecto de "lavado" (Clark 2002, Hofmeyr 2005). Así mismo la vía oral, rectal e inclusive intramuscular no resultarán las adecuadas para administrar fármacos en casos que presenten bajo gasto cardíaco ya que su absorción resultará errática. Solo la indicación intravenosa o intramiometrial de una droga asegura su adecuada biodisponibilidad en casos con shock hemorrágico.

### **Masaje uterino en caso de atonía**

El objetivo del masaje es estimular la contracción uterina, efecto que probablemente se logre como consecuencia de la liberación de prostaglandinas locales. En un estudio prospectivo randomizado se demostró que mediante el masaje uterino se logró reducir la cantidad de sangre perdida y disminuyó el uso de drogas útero retractoras (Abdel 2006).

De acuerdo con las normativas universalmente aceptadas (Lalonde 2006), se efectuará de la siguiente manera:

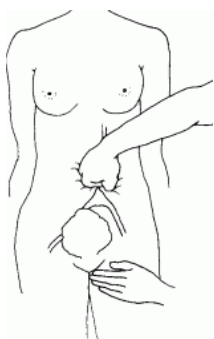- Aplicar el masaje sobre el fondo uterino hasta lograr la contracción. Asegúrese que no se relaje cuando cede el masaje
- Logrado el objetivo, palpe el útero cada 15 minutos para asegurarse que continúa contraído
- De ser necesario repetir el procedimiento cada vez que se requiera, durante las dos primeras horas



### Compresión de la aorta abdominal

La obstrucción transitoria de la aorta infrarrenal podrá obtenerse mediante tres métodos: la compresión externa abdominal, el clampeo quirúrgico y la oclusión endovascular.

La compresión externa de la aorta abdominal se realiza sin dificultad con la enferma en posición supina, durante el puerperio, con la intención de disminuir el flujo hacia el útero mientras se toman las medidas tendientes a lograr una hemostasia definitiva. La presión se ejerce con el puño inmediatamente por debajo del ombligo mientras con la otra mano se controlará el pulso femoral, de manera que asegure que la presión ejercida resulte la adecuada. Riley (1994) efectuó un estudio en el postparto logrando en 55% de las enfermas obliterar completamente la circulación distal y reducirla en otro 10%. En otro estudio, 20 puerperas normovolémicas toleraron la compresión durante 90 segundos, siendo que 13 de ellas disminuyeron o anularon el pulso femoral (Esler 2003).



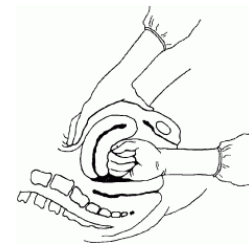
Durante el embarazo, la posición supina favorece que el útero comprima la aorta reduciendo en flujo femoral (Bagga 2006). Abitbol (1977) notó una caída del pulso arterial poplíteo en 40% de 379 gestantes durante la contracción uterina y en 11% medido en el periodo de relajación.

Durante la operación cesárea, como ocurre con cualquier otro vaso de gran calibre, la simple compresión manual es la primera medida efectiva para detener el sangrado (Gallup 2005). El clampeo elástico transitorio de la aorta infrarrenal representa una medida de urgencia de enorme importancia en caso de hemorragias masivas (Palacios 2003). El mismo efecto se logra mediante el inflado de un balón aórtico colocado en forma preventiva en el parto por vía transfemoral en enfermas con elevado riesgo de sangrado. En dos casos la oclusión de la aorta infrarrenal se logró mediante balón en pacientes obstétricas con shock por hemorragias exanguinantes (Bell-Thomas 2003); en un caso el mismo permaneció inflado durante 6 horas hasta obtener el control definitivo del sangrado (Harma 2004).

### Compresión uterina bimanual

Se inserta una mano en la vagina y se cierra conformando un puño. Esta mano se sitúa en el fondo de saco anterior y se aplica presión contra la pared anterior del útero. Con la otra mano, se presiona

en profundidad hacia el abdomen detrás del útero, mientras se aplica presión contra la pared posterior del órgano. Mantener la presión hasta que el sangrado ceda y el útero se encuentre bien retraído. Requiere adecuada anestesia. También podrá realizarse durante la operación cesárea a modo de prueba para seleccionar aquellos casos que pudieran beneficiarse con las técnicas de suturas compresivas uterinas (Ferguson 2000, Tamizian 2001).



### **Taponaje de la cavidad uterina y vaginal**

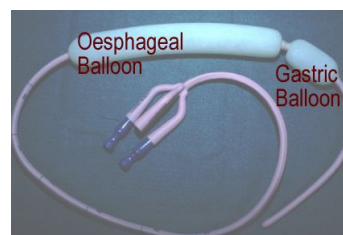
Durante las décadas de 1960 a 1980 su práctica cayó en desuso; actualmente esta técnica fue revalorizada teniendo en cuenta su efectividad, rapidez, bajo costo y escasas complicaciones vinculadas con el procedimiento (Hendsch 2002, Hsu 2003). En su momento, se fundamentó su abandono en la práctica asistencial aduciendo: 1. que los nuevos úteros retractores harían innecesario recurrir al taponaje, 2. que su principio resulta anti-fisiológico al impedir una adecuada retracción uterina, 3. que promueve la infección de la cavidad, 4. que requiere adiestramiento para su correcta aplicación, 5. que facilita el retraso hasta certificar su resultado desde que la gasa necesita impregnarse en sangre antes de exteriorarse, y 6. que no siempre se dispone del material para su realización. Su principal indicación es la atonía uterina, patología en la que se observan los mejores resultados; se procederá con el taponaje ni bien se compruebe la ausencia de respuesta al masaje y los útero-retractores (SOGC 2010), en ausencia de restos ovulares y habiéndose descartado lesiones cérvico-vaginales (Maier 1993, Bagga 2006, Lalonde 2006, Georgiou 2009). Sin embargo, recientemente se extendió su uso a enfermas con sangrado por placenta previa y acretismo, con una efectividad elevada (Al-Harbi 2009). Requiere cobertura antibiótica con carácter profiláctico.

Constituye una medida transitoria o definitiva para el control de la hemorragia. Se basa en ocupar la cavidad uterina con algún material que ejerza suficiente presión sobre las paredes de la cavidad como para comprimir los vasos sangrantes, el tiempo suficiente hasta que se formen coágulos que aseguren una hemostasia definitiva. También se le adjudica un efecto estimulante para la contracción del miometrio (Maier 1993). Otros postulan que ejercería presión transmural sobre las arterias uterinas (Georgiou 2009).

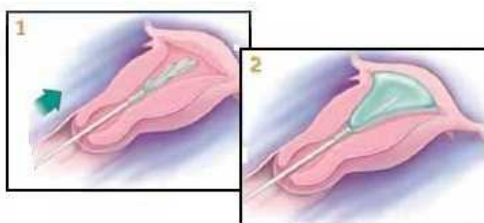
Requiere de anestesia regional o general. Se utiliza 15 metros de gasa seca de 3-4 cm de ancho, que a ciegas deberá distribuirse uniformemente dentro del útero hasta llenar por completo la cavidad comenzando por el fondo, y se controla mediante ecografía. Una alternativa es embeber la gasa en solución salina (Al-Harbi 2009) o con el agregado de trombina: 5.000 U en 5 ml de solución salina (Bobrowski 1995, Bonanno 2006). No requiere impregnar la gasa con soluciones antisépticas (Maier 1993). Otro método propone prevenir la adherencia de la gasa a las paredes de la cavidad mediante la colocación de una bolsa plástica estéril a modo de "paracaídas" que luego se rellena con la gasa embebida con yodo-povidona (Bagga 2006). Su prolija y efectiva aplicación requiere de algún grado de adiestramiento, en caso contrario resultará inefectivo y consumirá tiempo en detrimento de la condición clínica de la enferma.

Con posteridad se improvisó en uso de balones intracavitarios, más prácticos de utilizar, sin necesidad de anestesia y con buenos resultados principalmente en casos de atonía. El más difundido es el balón de Sengstaken – Blakemore, creado para cohibir hemorragias variceales esofágicas. El balón será esterilizado con óxido de etileno, mediante autoclave o previa inmersión en

glutaraldehído al 2% durante 20 minutos (Tamizian 2001). Con el balón distal (gástrico) eliminado es introducido bajo visión directa a través del orificio cervical, previa colocación de una sonda vesical. (Chan 1997). Luego el balón es relleno con agua tibia, en cantidad suficiente para ocluir la cavidad uterina, usualmente entre 120-370 ml (Seror 2005), y comenzar a ser observado a través del cuello. Otros utilizan como referencia la presión alcanzada dentro del balón que deberá superar la presión arterial media. No deberá excederse el inflado para evitar su herniación y su consecuente expulsión. Asegurada su correcta ubicación, podrá contenerse en su posición mediante taponaje vaginal con gasa. Si por el tubo de drenaje no se observa sangrado permanecerá en esta posición, en caso contrario la enferma requerirá de tratamiento quirúrgico. Hasta que se disponga del mismo, el balón permanecerá en su posición inflado (Oyelese 2007). En una serie, el control de la hemorragia se logró en 71% de los casos; en un caso el tratamiento se completó con embolización y en otros dos casos el fracaso se debió a laceraciones cervicales que requirieron tratamiento quirúrgico (Seror 2005). En otra serie de 27 enfermas, el porcentaje de éxito fue 81% (Doumouchtsis 2008). La existencia de endometritis contraindica su uso y la realización de suturas compresivas uterinas impide su colocación (Georgious 2009). En un caso el balón fue utilizado luego de una histerectomía subtotal que no pudo completarse debido a la presencia de placenta pércreta con invasión vesical. Habiéndose intentado con varios procedimientos, la severa hemorragia fue controlada mediante el balón de Sengstaken colocado a través de la vagina y traccionado de tal manera que ejerciera presión sobre el muñón cervical (Fahy 2003). En otro caso de acretismo, este balón se utilizó para ejercer compresión sobre el lecho placentario, mientras a través de la laparotomía se aseguraba que la tensión del balón sobre la sutura de la histerotomía no resultare excesiva (Frenzel 2005). Por este motivo, algunos autores prefieren no utilizar balones intrauterinos en el postoperatorio inmediato de cesáreas (Georgiou 2009).



En la actualidad, se crearon balones de uso específico intrauterino, como el modelo de Bakri o de Rusch. El balón de Bakri posee una capacidad de 500 ml logrando una presión máxima de 300



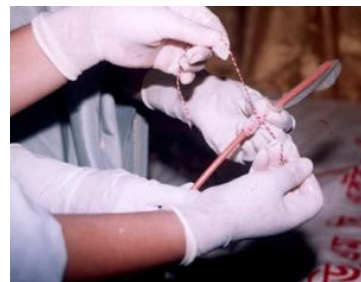mmHg. Fue utilizado por primera vez para cohibir hemorragias originadas en placentas previas (Bakri 2001). En un caso resultó efectivo para cohibir la hemorragia por acretismo placentario (Morales 2006). También podrá utilizarse post cesárea, previa histerorrafia (Dabelea 2007). El balón urológico de Rusch admite 500 ml de líquido en su interior (Johanson 2001) y hasta 1.500 ml (Keriakos 2006). Se

recomendó iniciar el inflado con 300 ml y luego incrementarlo en 50-100 ml hasta que la hemorragia ceda (Dabelea 2007). Requiere cateterización vesical previa, y podrá colocarse bajo control ecográfico, que además asegura su correcta posición luego de inflarlo (Georgiou 2009). La existencia de dolor hipogástrico es signo de inflado excesivo, que deberá evitarse para prevenir ruptura uterina. De ser necesario, podrá recurrirse a la analgesia con meperidina.

En lugares con escasos recursos podrá improvisarse el balón mediante un preservativo y una sonda de goma estéril calibre 16. El preservativo admite un volumen de solución salina de 250-500 ml (Akhter 2005). Los dispositivos permanecerán en su posición hasta 6-8 hs bajo cobertura antibiótica con ampicilina y metronidazol durante 72 horas. La infusión con ocitocina 40 UI/día continuará durante ese periodo. Se controlará el nivel del fondo uterino para asegurarse que la sangre no se



colecione inadvertidamente en ausencia de sangrado externo. Durante el periodo de permanencia del balón, se completará la reposición de la volemia y de la masa eritrocitaria, se normalizará la coagulación, la temperatura y se dispondrán los todos los elementos necesarios para una eventual cirugía en caso de resangrado al retirar el dispositivo. Luego de 6-8 horas durante las que el fondo uterino se mantiene al mismo nivel, el balón será desinflado progresivamente (100 ml/hora), pero no removido por 30 minutos luego de desinflado por completo. Si el sangrado no reaparece, se suspende la ocitocina y se retira el balón. Si una vez desinflado se reinicia la hemorragia, se volverá a inflar y se planeará el tratamiento definitivo para su control (Lalonde 2006). No existe clara evidencia sobre el tiempo que un balón deberá permanecer inflado (RCOG 2009).



Se propuso utilizar el balón a modo de "prueba de tamponaje", prueba que fracasó en contener la hemorragia en 12,5% de los casos y de este modo seleccionó aquellas pacientes pasibles de tratamiento quirúrgico (Tamizian 2001, Condous 2003). En una serie de 163 casos, el balón intrauterino logró el control de la hemorragia en el 97% de los casos (Georgiou 2009).

Con respecto al taponaje vaginal, indicado en presencia de hemorragias exanguinante, algunos autores propusieron efectuarlo mediante un manguito de presurometría colocado dentro de un guante estéril y proceder al inflado una vez posicionado, hasta obtener una presión 10 mmHg por encima de la sistólica. Si bien se mencionan algunos casos tratados con éxito mediante este procedimiento (Pinborg 2000) creo que resulta riesgoso intentarlo porque: 1. los valores de tensión referidos podrán causar necrosis tisular y 2. el riesgo de extender el desgarro vaginal mas allá de los límites iniciales. En otro caso, dos balones de Bakri fueron utilizados con éxito para controlar el sangrado por desgarro vaginal que no respondieron al taponaje con gasa (Tattersall 2007), sin embargo creemos que no resulta una indicación formal. Liu (2008) utilizó un balón doble colo-rectal, originalmente diseñado para retener líquido administrado por enemas, para detener una hemorragia por desgarro vaginal.

### **Clampeo de los parametrios**

Representa un método útil para lograr la hemostasia transitoria en presencia de hemorragia grave de origen uterino, mientras se tomas las medidas que permitan el control definitivo de la misma. Los clamps se colocan a lo largo de los parametrios adyacente al cuerpo uterino comprimiendo los vasos uterinos, en ocasiones el uréter resulta involucrado, motivo por el que el instrumental utilizado será de tipo atraumático (Oyelese 2007).

### **Ligadura de arterias hipogástricas**

Se considera un método de relativa eficacia, disminuye la onda pulsátil del flujo sanguíneo sin anular por completo la irrigación del órgano (Keith 2009). Sin embargo, las presiones distales a la ligadura son similares a las venosas, generando condiciones para que la hemorragia disminuya hasta desaparecer en algunos casos (Arana 1995, Papp 2006, Mora 2006). Debería realizarse en ambas arterias ilíacas internas debido a la presencia de una importante red anastomótica abastecida desde tres territorios vasculares: aórtico, ilíaco y femoral. Ledee (2001) logró un elevado porcentaje de éxito en el control de hemorragias masivas mediante este método.

Díaz Morales y col (2006) detalla las amplias anastomosis existentes. "las arterias íleo lumbares se anastomosan con las últimas lumbares. Las arterias sacras superiores e inferiores con la sacra media (rama terminal de la aorta); glútea superior con las sacras laterales, obturadoras con las glúteas inferiores (isquiáticas), epigástrica inferior (rama de la íliaca externa) con la circunfleja interna y la primera perforante (rama de la perineal profunda), isquiáticas con las circunflejas externa e internas, la primera perforante y la obturadora; la pudenda interna con la vaginal; la hemorroidal media con las colaterales y las hemorroidales superiores (rama mesenterica inferior) y la uterina con las ováricas".

El mismo autor complementa la anatomía regional con la descripción de la hemodinamia compensadora resultante de la ligadura hipogástrica bilateral.

- De la arteria hemorroidal superior por las colaterales hacia la hemorroidal media
- De la arteria sacra media hacia las sacras laterales superiores e inferiores
- De la arteria lumbar hacia la íleo lumbar
- De la epigástrica inferior hacia la obturadora
- De la circunfleja y perforantes hacia las glúteas inferiores
- De la ovárica hacia la uterina

En un laborioso estudio llevado a cabo mediante la disección anatómica de 39 pelvis cadavéricas, se detalló la amplia red anastomótica cérvico-vaginal que explica el fracaso en el control de hemorragia observado en algunos casos de ligadura arterial uterina (Palacios-Jaraquemada 2007).

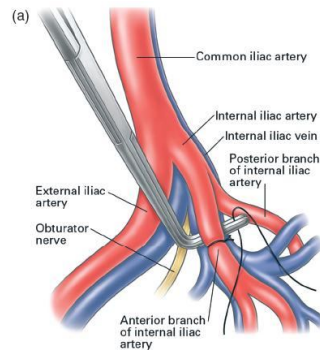
Los trabajos de Burchell en la década de 1960, aclararon algunos aspectos prácticos vinculados con la ligadura hipogástrica bilateral. Comprobó que las presión de perfusión se reducía hasta 85%, mientras que la ligadura unilateral se relacionaba con una disminución de hasta 77% homolateral y 14% contralateral (Díaz Morales 2006). Por su parte, la disminución del flujo sanguíneo fue 48% con la ligadura bilateral, con características hemodinámicas similares al sistema venoso. Este fenómeno resulta como consecuencia del reducido calibre de las arterias que comprenden la red anastomótica (Sziller 2007). Sin embargo, Chitrit (2000) demostró mediante ecografía Doppler que la onda pulsátil permanecía sin cambios a nivel de las arterias uterinas luego de la ligadura hipogástrica bilateral, mientras que Yildirim (2009) constató que la circulación pelviana no se hallaba comprometida. Mediante arteriografía demostró la inversión del flujo en la red anastomótica que de ese modo aseguraba la irrigación del útero.

La técnica consiste en la ligadura de la rama anterior de la arteria hipogástrica; requiere acceder al retroperitoneo a la altura de los vasos ilíacos, desplazar el uréter, disecar la vena hipogástrica e identificar la rama posterior, antes de efectuar una doble ligadura sobre la rama anterior (Selo-Ojeme 2002, Terek 2004). Se relataron complicaciones vinculadas con lesiones quirúrgicas accidentales de estructuras anexas, en particular la ligadura accidental de la rama posterior de la íliaca interna o de la íliaca externa, como así también lesiones de la vena íliaca y sus ramas que podrán lacerarse (Cohen 2007) y causar una hemorragia exanguinante (figura 9).

Solo en el 50% de los casos en los que se utilizó esta técnica, se evito la histerectomía, la mayor parte de los fracasos ocurrieron en enfermas con atonía uterina (Selo-Ojeme 2002). Joshi (2007) llevó a cabo la ligadura de las arterias hipogástricas inmediatamente después de la cesárea en 110 mujeres con hemorragias que en el 37% de los casos correspondían a atonías uterinas. Excluyendo aquellas con patología traumática, como las rupturas uterinas y laceraciones cervico-vaginales, el procedimiento resultó exitoso en el 73% de las enfermas. La única complicación de importancia fue la laceración de la vena en un único caso.



**Figura 9.** Ligadura de la rama anterior de la arteria hipogástrica. Tomado de B-Lynch, 2006.



Raba (2009) publicó un caso de aneurisma fusiforme de la arteria hipogástrica que se desarrolló en posición distal a la recanalización parcial del vaso luego de su ligadura. En la actualidad, otras técnicas de desvascularización uterina se realizan con mayor celeridad, eficacia y menor índice de complicaciones (Higgins 2003, Oyelese 2007). También se mencionó una técnica para llevar a cabo la ligadura por vía laparoscópica (Sziller 2007).

Este procedimiento podrá realizarse en aquellas situaciones donde la hemorragia no logró controlarse con las medidas iniciales: masaje, drogas útero-retractoras, taponamiento intrauterino. Pero también resultó útil para prevenir el sangrado masivo en presencia de acretismos placentarios cuando es intención llevar a cabo una cirugía reconstructora o bien proceder directamente con la histerectomía. Se mencionó que, en las placentas previas o con inserción baja, como en los casos con acretismos sobre la cicatriz de cesárea, el lecho placentario recibe un flujo sanguíneo importante por medio de las arterias cervico-vaginales; estas arterias continúan perfundiendo la parte inferior del segmento a pesar de la ligadura de ambas arterias uterinas, situación en la que se recomendó la ligadura de las ramas anteriores de la arterias ilíacas (Joshi 2007).

### **Ligadura de las arterias uterinas**

La ligadura bilateral de las arterias uterinas fue descrita por Waters en 1952 y reactualizada en 1966 por O'Leary. El primer autor recomendaba disecar la arteria separándola de la vena previo a su ligadura, mientras que el segundo recomendó la ligadura del paquete incluyendo parte del miometrio en la sutura. Es más fácil de realizar que la ligadura de las ramas anteriores de las arterias hipogástricas y se realiza en un campo de acción alejado de los uréteres y las venas ilíacas. La ligadura se establece a la altura de la porción baja del segmento uterino, lo mas cerca posible del cuello (O'Leary 1974). Sin embargo, en presencia de hematomas del ligamento ancho se requiere una ligadura más proximal, a nivel de la rama anterior de la arteria hipogástrica.

Se observa un significativo porcentaje de éxito en el control de la hemorragia en presencia de atonías uterinas y desprendimientos placentarios. Los fracasos de este método se vincula con la presencia de sangrados de origen topográfico bajo, como los asociados con acretismos y placentas previas (AbdRabbo 1994).

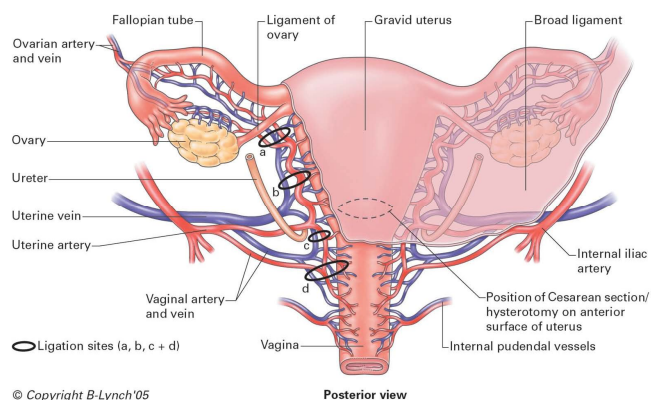
También se describió una técnica para la ligadura arterial uterina con acceso transvaginal (Philippe 1997, Hebish 2002), sin embargo el riesgo de provocar la ligadura inadvertida del uréter, desalentó su difusión (Palacios 2003, Baggish 2003), a pesar que algunos investigadores recurrieron a la ayuda de la ecografía Doppler para lograr mayor precisión en el procedimiento (Lichtinger 2003).

Más aún, en casos de desgarros cervico-vaginales, algunos autores desaconsejan efectuar suturas por encima del fornix ante la posibilidad de ligar el uréter.

### Ligadura reglada de los pedículos vasculares

La técnica fue descrita por AbdRabbo en 1994, y se basa en la realización de cinco pasos reglados y progresivos hasta lograr que la hemorragia ceda. Estos pasos son 1) ligadura arteria uterina unilateral, habitualmente la izquierda; 2) ligadura de la arterial uterina contralateral; 3) ligadura bilateral de ramas cervicales de ambas arterias uterinas; 4) ligadura de arteria ovárica unilateral; y 5) ligadura de arteria ovárica contralateral (figura 10).

Las ligaduras de los vasos tubo-ováricos se efectuarán mediante puntos en áreas avasculares en el meso, preservando la permeabilidad de las trompas, y deberán incluir la ligadura del ligamento redondo (Tamizian 2001). En ocasiones la compresión del ligamento infundíbulo-pelvico podrá detener la hemorragia cuando las ligaduras de los vasos útero-ováricos no lograron el objetivo propuesto.



**Figura 10.** Ubicación de las ligaduras quirúrgicas arteriales y venosas para-uterinas

El riesgo de provocar un hematoma del ligamento ancho durante el procedimiento, disminuye cuando se elige un área avascular para realizar la ligadura, que en todos los casos involucra arteria y vena mediante un punto que además toma el miometrio adyacente.

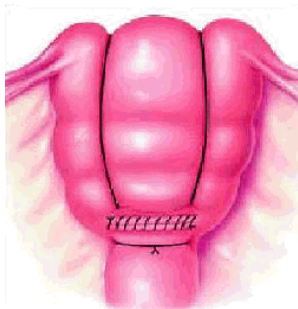
La efectividad del método es superior a 90%. El tiempo requerido para su ejecución es menor que el que insume una histerectomía o la ligaduras bilaterales de las arterias hipogástricas (AbdRabbo 1994). Cuando se cumplió con el segundo paso, equivalente a la técnica referida por O'Leary, la efectividad alcanza a 74%.

La capacidad reproductiva quedará asegurada, si la ligadura de los vasos tubo-ováricos no involucró intencionalmente a las trompas, cuando esta conducta esté indicada (Tamizian 2001).

Otros autores propusieron la técnica descrita por Tsurulnikov en 1979, efectuando las ligaduras de los cuatro pedículos simultáneamente, incluyendo las ligaduras de las arterias que transcurren dentro de los ligamentos redondos (Kazadi-Buanga 2001).

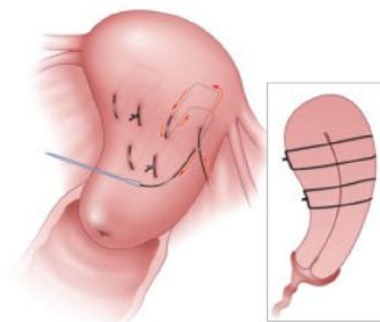
## Suturas compresivas uterinas

Diversos procedimientos utilizan suturas de aposición y compresión uterina para detener la hemorragia, preservar el órgano reproductor y permitir futuros embarazos (Pal 2003, Tjalma 2004, Pereira 2005, Bhal 2005, El-Hamamy 2005, Nelson 2006, Habek 2006, Allahdin 2006, Ouahba 2007, Meydanli 2008, Matsubara 2010). La compresión bimanual del útero permite identificar aquellos casos que responderán al tratamiento con suturas compresivas, en la medida que logren detener transitoriamente el sangrado (Mari 2001, Holtsema 2004). En un estudio que supera mil procedimientos basados en la técnica de B-Lynch (figura a la izquierda), la hemorragia fue controlada en más del 90% de los casos (Allam 2005). Algunos autores consideran que esta técnica debería indicarse ante el fracaso de las ligaduras arteriales (Senthiles 2008), sin embargo consideramos que este paso previo no resulta necesario en casos de atonía uterina.



Las suturas verticales interrumpen el flujo sanguíneo que desde las ramas horizontales de las arterias uterinas ubicadas en los bordes laterales del útero se dirigen hacia el endometrio, y por otra parte permiten la aposición entre las caras anterior y posterior con oclusión del lecho placentario (Hayman 2002).

Baskett considera que, ante la persistencia del sangrado debería intentarse con suturas verticales adicionales o puntos en cuadrado (técnica de Ho-Cho; figura a la derecha) en aquellas áreas que no resultaron adecuadamente comprimidas con la técnica arriba referida (Baskett 2007). En casos de atonía, habitualmente cuatro puntos en cuadrado según la técnica de Ho-Cho podrán colocarse desde el fondo hasta la porción inferior del segmento (Ho-Cho 2000, Pahalavan 2001). En la misma situación, otros aconsejan completar el procedimiento con puntos de aposición horizontales, especialmente cuando el sangrado persista a partir del segmento inferior tomando la precaución de no interferir con el drenaje de la cavidad a través del canal cervical (Tamizian 2001), ya que puede condicionar piometra en el puerperio alejado (Ochoa 2002).



En un principio, este tratamiento fue creado para el tratamiento de la atonía uterina, obteniéndose suficiente experiencia con la técnica de B-Lynch. Luego, se presentaron técnicas nuevas para tratar casos de placenta previa o ácreta de localización baja (Bolbos 2005, Hwu 2005). Por su parte, Kafali (2003) describió las suturas de aposición cervicales en presencia de laceraciones del endo-cervix.

Ying (2010) realizó suturas transversales de compresión anular en 17 enfermas con placenta previa y sangrado persistente luego de agotar los tratamientos con útero-retractores, suturas locales y/o ligaduras de arterias uterinas. Obtuvo control de la hemorragia en todos menos en un caso, con una técnica rápida y sencilla. Sin embargo, se requiere mayor experiencia para sacar conclusiones válidas con el uso de estas nuevas técnicas de compresión uterina, en particular en casos con trastornos adherenciales placentarios (Karoshi 2010, Saroja 2010). Además se destaca la ausencia

de trabajos controlados randomizados, solo se cuenta con estudios de observación; no obstante se admite que en su conjunto, estas técnicas poseen una efectividad de 91,7% (Saroja 2010).

La técnica de Hayman no requiere histerotomía para su realización, por lo que resulta adecuada en hemorragias postparto (Ghezzi 2007), cuando deba recurrirse a la laparotomía por no disponer de radiología intervencionista. Previo a efectuar las suturas compresivas, deberá asegurarse que la cavidad uterina se encuentra libre de restos placentarios (Tamizian 2001). Estas técnicas quirúrgicas tienen la ventaja de efectuarse lejos de los uréteres y grandes vasos arteriales evitando la ligadura accidental de los mismos (Ho-Cho 2000).

Nelson (2007) utilizó una técnica combinada cuando el sangrado uterino por atonía persistió luego de utilizar la sutura de B-Lynch. Se valió de un balón de Bakri intracavitario que insufló mientras controlaba la adecuada tensión que este ejercía sobre el útero comprimido para evitar riesgos de isquemia, y logró controlar la hemorragia en todos los casos.

Desaconsejamos efectuar suturas de compresión uterina luego de la embolización ante la posibilidad de causar necrosis parcial del órgano (G. Eisele, comunicación personal), y que ocasionalmente fuera referida luego de utilizar la técnica de B-Lynch (Joshi 2004, Treloar 2006, Gottlieb 2008). Así mismo, no aplicar compresión en el hipogastrio durante el puerperio inmediato y discontinuar la administración de drogas útero retractoras.

Otras complicaciones infrecuentes derivadas del uso de las suturas de compresión incluyen: piometra, hematometra (Dadhwal 2007), infecciones y sinequias uterinas (Panayotidis 2006, Saroja 2010).

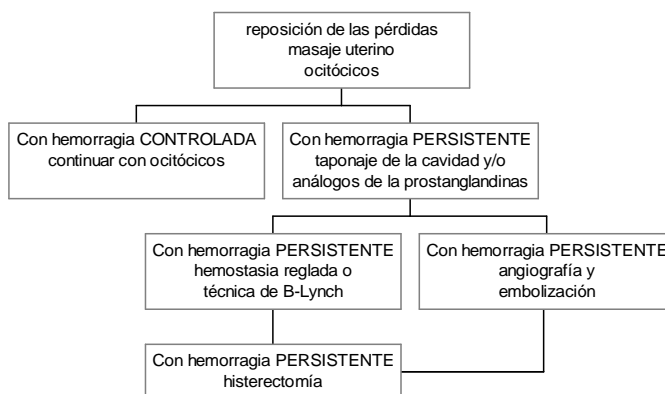
### **Control de la hemorragia en casos de atonía uterina**

La atonía es la causa mas frecuente de hemorragia obstétrica postparto (80-90% de los casos). El tratamiento inicial es el masaje uterino y el uso de ocitócicos. Si no se obtiene una respuesta satisfactoria se recurre a los análogos de las prostaglandinas, logrando una adecuada contracción uterina en el 90% de los casos. En caso que la atonía ocurra en una paciente con preeclampsia, la infusión de sulfato de magnesio será interrumpida hasta el control definitivo de la hemorragia y se administrará calcio intravenoso para favorecer la contracción del miometrio (Oyelese 2007).

El taponaje de la cavidad es una alternativa útil en pacientes que no responden a las medidas referidas. Balones inflados temporariamente en la cavidad, logran buenos resultados. En todos los casos de taponaje, se indicará profilaxis antibiótica y sondaje vesical. El momento de retirar el taponaje es motivo de discusión, pero en general se acepta que 24-36 horas de permanencia es un periodo conveniente. Los ocitócicos se mantendrán por 12-24 hs luego de su remoción.

Si con las medidas referidas no se obtiene respuesta, podrá optarse por intentar la hemostasia a través de las ligaduras regladas (Gungor 2009), las suturas compresivas sobre el cuerpo uterino mediante técnica de B-Lynch (Pal 2003), puntos en cuadrado (Ho-Cho 2000) o bien disponer de una arteriografía selectiva con la embolización consiguiente. Con estos procedimientos se logra cohibir el sangrado en el 90-95% de casos.

## Tratamiento de la Atonía Uterina



En 2002 incorporamos la radiología intervencionista disponible 24 horas/365 días y las nuevas técnicas quirúrgicas para el tratamiento de las hemorragias obstétricas graves: ligaduras vasculares regladas y suturas compresivas entre otras. Se logró un significativo descenso en el número de histerectomías y en la morbilidad vinculada con el shock hemorrágico (tabla 2).

	Período 1991-2001 n=24	Período 2002-2008 n=46	Odds Ratio Intervalo Confianza 95%
Histerectomía	17	12	6,88 (2,293-20,652) *
Shock hemorrágico	13	14	2,70 (0,975-7,487)
Coagulopatías	10	16	2,054 (0,762-5,532)
Disfunción multiorgánica	6	3	4.77 (1,076-21,224) *

**Tabla 2.** Atonías uterinas. Comparación de las complicaciones entre dos periodos. \*  $p < 0,05$ . E. Malvino 2009

### Control de la hemorragia en casos con acretismos placentarios

Hasta hace pocos años el tratamiento de los acretismos extensos y los percretismos reconocía dos conductas; la histerectomía que, ante una hemorragia severa resultaba la única alternativa posible; o en ausencia de sangrado activo se intentó el tratamiento conservador con permanencia total o parcial de la placenta *in situ*. El cordón es cortado tan cerca de la placenta como fuera posible, Profilaxis antibiótica y ocitocina se administran durante las primeras 72 horas, y en ocasiones se asocia la administración de methotrexate con el complemento de ácido fólico. Por su parte, Verspyck (2005) utilizó técnicas quirúrgicas de desvascularización para complementar el tratamiento conservador en enfermas sin sangrado. Según el autor, este procedimiento resultó efectivo en prevenir la hemorragia y promover la involución de placentas ácretas localizadas en el cuerpo uterino.

Ulteriores controles ecográficos y dosaje de gonadotrofinas se realizan para confirmar la involución de la placenta (Hundley 2002), aunque estas últimas pueden llegar a valores normales a pesar de

persistir una masa placentaria residual (Panoskaltis 2000). De ser necesario, podrá resecarse el área afectada en involución, en un tiempo quirúrgico diferido (Schnoor 1999). Las complicaciones vinculadas con este proceder son la hemorragia tardía, las infecciones endometriales y la posibilidad de tener que recurrir a la histerectomía de urgencia.

Con el desarrollo de nuevas técnicas para la prevención y el control de las hemorragias, surgió la posibilidad de extraer la placenta con la conservación del útero en casos seleccionados.

Es necesario el reconocimiento previo del sitio de inserción placentaria para planear la vía de abordaje quirúrgico. Se recomienda el acceso a la cavidad abdominal por medio de una incisión mediana y la histerotomía vertical fúndica en casos con inserción placentaria baja (Hudon 1998). La ecografía Doppler identifica la existencia de acretismos placentarios y su extensión tomando como base los criterios de Finberg. La RNM con gadolinio adquiere particular importancia en casos de placentas implantadas sobre la cara posterior del útero. El contraste de las imágenes con gadolinio permite apreciar la diferencia entre placenta y miometrio al adquirir este último el contraste segundos más tarde que la placenta, y de este modo establecer el grado de invasión en extensión y profundidad (Maldjian 2000). El estudio se efectuará entre las semanas 30ª y 34ª (Palacios 2005). La verdadera extensión de la lesión solo podrá confirmarse mediante el examen visual durante la cirugía que se llevará a cabo antes o durante la 35ª semana (Palacios 2005). Si se comprobare la existencia de placenta íncrta (15% de los casos) o pércrta (5% de las enfermas), todo intento de separarla deberá evitarse.

Con áreas pequeñas de acretismos podrá intentarse la separación de la placenta. Se recurrió a los puntos en equis y a las suturas de compresión uterina en casos de acretismo parcial, con adecuado control de la hemorragia (Ho-Cho 2000, Harma 2005, Hwu 2005, Baskett 2007, Gungor 2009, Arduini 2010). Una dificultad podrá surgir al intentar suturar el segmento en su porción más baja debido a lo estrecho y delgado del área, cuidando de no obstruir el canal cervical (Tamizian 2001). La utilización de materiales hemostáticos locales o la electrocoagulación mediante gas de argón representan alternativas válidas a considerar en esta situación (Hudon 1998).

Arduini (2010) presentó una técnica combinada en enfermas con placenta previa ácreta. La misma consiste en efectuar puntos hemostáticos sobre el lecho placentario, realizar la técnica de compresión uterina de B-Lynch posicionando las suturas sin tensarlas, colocar un balón intrauterino de Bakri que se llena con 100 ml de solución salina tibia, tensar las suturas de compresión y finalmente completar el relleno del balón. De esta manera se obtiene un "sándwich uterino" que ejerce presión sobre los vasos sangrantes en ambos sentidos. Nueve enfermas fueron tratadas exitosamente mediante esta técnica, sin tener que recurrir a ligaduras vasculares o embolización arterial.

Shahin (2010) utilizó la combinación de las ligaduras de las arterias uterinas y las suturas compresivas uterinas según la técnica de B-Lynch para control de la hemorragia en 26 casos de acretismos placentarios.

En casos de acretismos placentarios se utilizó vasopresina subendometrial para cohibir la hemorragia luego de remover la placenta (Zaki 1997, Lurie 1997). La vasopresina es un potente vasoconstrictor arteriolar que actúa sobre receptores que incrementarían en calcio intracelular en el músculo arteriolar. En consecuencia provoca vasoespasmo agudo con caída del flujo sanguíneo local favoreciendo la formación del tapón hemostático (Schuurmans 2000). Se diluyen 20 unidades de vasopresina en 100 ml de solución salina normal, equivalente a 0,2 U/ml y se inyecta a razón de 1 ml por vez en diferentes sitios del lecho sangrante (Duenas 2008). La vida media de la vasopresina es 24 minutos aproximadamente (Duenas 2008). Resulta de importancia efectuar la dilución mencionada y evitar la inyección intravascular, que podrá causar hipertensión arterial, bradicardia o asistolia (Schuurmans 2000, Duenas 2008). Okin

(2001) utilizó la vasopresina antes de iniciar la histerectomía, diluyendo 10 UI en 10 ml de solución fisiológica en inyectándola intramiometrial cercano a los vasos uterinos a la altura del segmento inferior. Redujo las pérdidas hemáticas durante de cirugía en un 40% aproximadamente (Brolmann 2002).

Si se constata la existencia de percretismo, nuevas técnicas de resección del área afectada y reconstrucción uterina se utilizaron con éxito evitando la ablación del órgano reproductor (Kayes 2004, Palacios 2004, Bretelle 2007, Eisele 2007). Sin embargo, para llevarlas a la práctica, se requiere de otras medidas de aseguren la prevención del sangrado masivo. Con esta finalidad, la utilización de la radiología intervencionista permitió el control de la hemorragia y de este modo afrontar cirugías complejas en gestantes con percretismos (Eisele 2007). Con el mismo objetivo, otros autores prefieren completar la ligadura bilateral de las arterias hipogástricas, como paso previo, en todos los casos de acretismos (Judlin 2008).

Para el control de las hemorragias originadas en el segmento inferior se consideró más segura la embolización arterial. Estos resultados coinciden con los publicados por O'Leary quien sobre 256 ligaduras arteriales uterinas reportó 10 fracasos en el control de la hemorragia, todos en pacientes con acretismos de implantación baja.

Dawlatly (2007) utilizó una técnica novedosa para controlar la hemorragia masiva proveniente de la cada posterior del segmento en un caso de acretismo. Luego de invertir el cuello, suturó este sobre la zona afectada logrando detener la hemorragia.

La situación se torna crítica cuando el sangrado se vuelve incontrolable. El shock y la coagulopatía surgen como una constante y las complicaciones quirúrgicas son frecuentes. Lesiones urológicas accidentales que involucran vejiga y uréteres se presentaron en 2-3% de los casos, y la relaparotomía por sangrado fue necesaria en el 7% de las enfermas (Hudon 1998).

Podrá lograrse rápido control del sangrado incoercible mediante el clampeo elástico de la aorta infrarrenal, o con el clampeo parametrial bilateral. Se procede a la reposición de la volemia, el control del estado de coagulación, el apoyo de las funciones vitales, mientras se dispone de los recursos necesarios para continuar con el procedimiento que en cada caso asegure una hemostasia definitiva, en la medida de lo posible conservando el órgano reproductor.

En una mujer con hemorragia proveniente del muñón cervical post histerectomía subtotal por placenta pércrta, se colocó un balón a través de la vagina durante la laparotomía. Inflado con 470 ml de solución salina y con una tracción ejercida sobre el muñón durante tres días, se controló la hemorragia; fue desinflado y retirado evitando la relaparotomía (Fahy 2003).

En una serie de cinco enfermas sometidas a histerectomía, el empaquetamiento abdómino-pelviano logró contener la hemorragia por coagulopatía cuando otros métodos fallaron (Ghourab 1999).

La disponibilidad de radiología intervencionista de urgencia, permite el control del sangrado mediante la embolización de los vasos sangrantes, evitando una nueva intervención quirúrgica con los riesgos inherentes a la misma.

La experiencia recogida en cada centro influye sobre la conducta terapéutica en el momento de tomar decisiones, como queda demostrado en un reciente trabajo que compara este aspecto entre

dos poblaciones de enfermas con placentas acretas, asistidas en Francia y Argentina (Mazouni 2009). Sin embargo queda aclarado, que la histerectomía debería reservarse como último recurso terapéutico para el control del sangrado obstétrico, aunque todavía no exista consenso al respecto.

Sin embargo, con los procedimientos actualmente disponibles, el número de histerectomías disminuye en forma significativa y se evitan las complicaciones derivadas de la hemorragia masiva (tabla 3) (Malvino 2009).

	Período 1991-2001 n=14	Período 2002-2008 n=59	Odds Ratio Intervalo Confianza 95%
Histerectomía	12	25	8,16 (1,675-39,757) *
Shock hemorrágico	12	16	16,12 (3,245-80,127) *
Coagulopatías	2	19	0,35 (0,071-1,727)
Disfunción multiorgánica	4	3	7,46 (1,447- 38,54) *

**Tabla 3.** Acretismos uterinos. Comparación de las complicaciones entre dos periodos. \* p < 0,05. E. Malvino 2009

### Opciones actuales a la histerectomía

En nuestro centro asistencial, las atonías uterinas constituyen la principal causa de hemorragias obstétricas graves (Malvino 2000), mientras los acretismos placentarios revelan una frecuencia creciente vinculada con el número de cesáreas previas.

El manejo activo del tercer periodo del parto reduce en forma significativa el riesgo de hemorragia postparto (ACOG 2006). No obstante surgida una atonía uterina, potentes útero-retractores como los análogos de las prostaglandinas y el taponaje de la cavidad brindan efectiva solución a la mayor parte de las púerperas (Arulkumaran 1999, Brace 2003); de lo contrario otras alternativas terapéuticas podrán intentarse para evitar una histerectomía.

Se destacó que las suturas compresivas uterinas resultan más fáciles y rápidas de realizar que una histerectomía (Dacus 2000, El-Hamamy 2005, Ouhaba 2007), motivo que representa una ventaja adicional en enfermas con shock hemorrágico.

Las ligaduras arteriales regladas fueron efectivas para el control de las hemorragias uterinas en enfermas con atonía. En el grupo de enfermas que asistimos, 6 pacientes se beneficiaron con este procedimiento, en 5 de ellas como tratamiento complementario de suturas de compresión (Malvino 2009). Algunos autores discuten si las técnicas con suturas compresivas deben preceder a las ligaduras vasculares o viceversa, en caso que el primer procedimiento fracasase en su objetivo (Senthiles 2009). Creemos que por su efectividad, rapidez y facilidad en realizarlas, las suturas compresivas representan la primera opción en casos de atonía, sin respuesta a las medidas terapéuticas de primera línea.

El número de cesáreas previas y la implantación placentaria baja fueron reconocidos como elementos para identificar gestantes con riesgo de acretismo placentario (Clark 1984). Esta patología se vincula con alta posibilidad de hemorragias masivas, por este motivo conformamos un equipo multidisciplinario y confeccionamos un protocolo de actuaciones consensuado entre sus integrantes, con la finalidad de elaborar medidas de prevención para disminuir la morbi-mortalidad vinculada con



los acretismos (Martinez 2005). Las ventajas de ajustar el accionar médico a los manuales de procedimientos fueron referidas recientemente (Rizvi 2004, Skupski 2006, Amy 2006).

La embolización arterial uterina resultó eficaz y segura en el 91,5% de los 47 casos con diversas patologías tratados de urgencia por nuestros médicos radiólogos en una serie recientemente publicada (Eisele 2007). En pacientes con atonías uterinas detuvo el sangrado en todas las enfermas, teniendo indicación precisa en la hemorragia post-parto, al evitar la laparotomía (Eisele 2007). No obstante, comprobamos una sub-utilización de este recurso, si tenemos en cuenta que sobre 28 partos con atonía durante en periodo 2002-2008, el procedimiento fue solicitado y se ejecutó solo en diez oportunidades, a pesar de estar disponible las 24 horas. Consideramos que en los casos con hemorragias graves durante la operación cesárea, la prioridad para cohibir el sangrado la tiene los procedimientos quirúrgicos, debiéndose evitar la ligadura de la arteria hipogástrica para disponer de la embolización arterial como último recurso, ante el fracaso de la cirugía, cuando la preservación uterina es mandatoria.

Una reciente revisión efectuada por Arulkumaran y col, estableció que, hasta el presente no existen evidencias que sugieran que técnicas de compresión, desvascularización o embolización arterial uterina, presenten ventajas una sobre las otras (Doumouchsis 2007).

La histerectomía de urgencia como último recurso para controlar una hemorragia masiva se vincula con elevado índice de complicaciones (Knigh 2007, Smith 2007, Glaze 2008). Menor morbilidad se observó cuando la decisión de realizar cesárea-histerectomía fue consensuada en el periodo prequirúrgico (Knigh 2007). La histerectomía subtotal es desde el punto de vista técnico más fácil de realizar, insume menos tiempo y se asocia con menor sangrado adicional. Sin embargo, cuando la hemorragia proviene de ramas cervicales, como en casos de placentas previas, acretismos y laceraciones del cuello, la histerectomía total es necesaria (Arulkumaran 1999).

Sumigama y col, comunicaron los beneficios de la embolización arterial en casos con incretismos y percretismos, como complemento del tratamiento conservador, para luego proceder con la histerectomía diferida (Sumigama 2007). En 14 pacientes, la embolización arterial nos permitió efectuar, en el mismo acto quirúrgico, histerectomías en campos quirúrgicos prácticamente exangües en enfermas con incretismos y percretimos, cuando la reconstrucción uterina resultó imposible de llevar a cabo por verse afectado más de la mitad de la circunferencia del órgano (Malvino 2009). Esta situación fue referida en 16 de las 68 gestantes (23%) asistidas por Palacios (2004).

En nuestras pacientes no hubo lesiones de órganos adyacentes durante las histerectomías, salvo la reconstrucción vesical cuando el percretismo invadió la vejiga. En todos los casos, la corrección de la coagulopatía fue requisito ineludible para iniciar la ablación (Malvino 2009).

En nuestra población, la utilización de técnicas para la conservación uterina redujo la tasa de histerectomías en los últimos años. En pacientes con hemorragias persistentes, luego de implementar las medidas iniciales, aconsejamos disponer de todos los recursos terapéuticos referidos, incluyendo radiología intervencionista en centros asistenciales de tercer nivel, y optar por el procedimiento adecuado para cada situación en particular (Doumouchsis 2007).

En la medida que adquirimos mayor experiencia y mejores resultados con los nuevos tratamientos apreciamos un progresivo incremento en su uso, que en pacientes con atonías y acretismos uterinos redujo la morbilidad con óptima sobrevida.

## **Agentes tópicos para el control de la hemorragia durante la cirugía**

Materiales de uso local podrán resultar útiles la cohibir la hemorragia cuando las técnicas quirúrgicas no logran su objetivo (Stitely 2007). Estos productos comprenden aquellos con efecto hemostático mecánico y agentes activos (Bonanno 2008).

### **1. Agentes Mecánicos**

Esponja o polvo de gelatina absorbible: producida a partir de la gelatina porcina. A pesar de su origen no resulta antigénica (Duenas 2008). El sangrado venoso o microvascular sobre una herida quirúrgica que no cede con la sutura podrá cohibirse colocando un trozo de gelatina de esponja absorbible sobre el sitio de la hemorragia mientras se sujeta por 10-15 segundos. Dejar el material en su lugar luego de lograr el objetivo. La absorción de la esponja se produce al cabo de 4 a 6 semanas.

Plancha de celulosa: celulosa oxidada regenerada producida a partir de fibras de plantas utilizada por primera vez hace más de medio siglo. La celulosa es disuelta y luego regenerada en fibrillas o fibra continua que se teje en forma de plancha. (Duenas 2008). Se corta en tiras de tamaño adecuado y se aplica sobre el área afectada (Gallup 2005). Causa disminución del pH y posee una acción cáustica, promoviendo la coagulación. Además genera un efecto físico de taponaje, dada su estructura fibrilar, mediante la formación de un gel. Por su bajo pH provoca vasoconstricción de pequeños vasos. A diferencia de otros materiales, posee una definida acción antibacteriana (Duenas 2008, Sharma 2003). Para su aplicación requiere que el campo se encuentre libre de sangre y carece de utilidad para cohibir el sangrado de origen arterial. El tiempo requerido para su absorción depende del monto del material depositado y es de 14 días aproximadamente. Fue utilizada para cohibir hemorragias persistentes a nivel de la histerotomía, que no pudieron controlarse mediante suturas hemostáticas (Sharma 2006).

Colágeno: es una sal ácida absorbible obtenida del colágeno bovino (Duenas 2008). Atrae y agrega las plaquetas que luego llevará a la formación del coágulo dentro de la estructura de colágeno. Se encuentra disponible como fibras o en forma de esponja. La primera se aplica directamente sobre la herida adhiriéndose a las superficies húmedas, con propiedades de resistencia al estiramiento y elevada afinidad higroscópica. Transcurridos tres meses se reabsorbe por completo. Se reportó un caso de reacción alérgica generalizada (Duenas 2008).

### **2. Agentes activos**

Trombina tópica: de origen bovino, humana o humana recombinante. Cuando con el procedimiento anterior no se logra el objetivo deseado, un producto conteniendo trombina en polvo o presentado como solución, es preparado en una dilución de 1.000 U/ml y rociado sobre la esponja de gelatina que se apoya sobre el sitio de sangrado. La trombina convierte el fibrinógeno en fibrina. La única contraindicación es la alergia a la proteína bovina (Bobrowski 1995), resultando un producto altamente inmunogénico (Duenas 2008). El ingreso del producto en la luz de grandes vasos

ocasionará una coagulación intravascular. La enferma podrá desarrollar anticuerpos contra la trombina bovina y provocar una severa coagulopatía hemorrágica (Duenas 2008).

Solución de trombina con matriz de gelatina: una matriz de gelatina de origen bovino es mezclada con solución de trombina para crear una espuma que se aplica directamente sobre el sitio de sangrado. Para ejercer su efecto necesita adecuado nivel de fibrinógeno plasmático. De esta manera se genera la formación del coágulo al que se ofrece una matriz estructural (Duenas 2008, Moriarty 2008).

Sellador con fibrina: útil en pacientes con coagulopatía. Consiste en dos jeringas conteniendo una trombina y cloruro de calcio; en otra fibrinógeno, factor XIII, fibronectina e inhibidor de la fibrinólisis diluidos. Un conector en "Y" permite mezclarlas y aplicarlas en una fina capa sobre el sitio de sangrado, manteniendo presión sobre el mismo hasta lograr que se solidifique al cabo de 3 a 5 minutos (Gallup 2005). También podrá utilizarse para reapproximar los bordes de los tejidos, útil en laceraciones vaginales y vulvares (Dhulkotia 2009, Whiteside 2010), evitando el contacto con arterias abiertas para evitar su pasaje a la circulación (Lupo 2010).

Colágeno con trombina: combinación de colágeno bovino y trombina humana mezclado con plasma autólogo. Una vez aplicada sobre el área de sangrado, se comprime el sitio con una gasa húmedicida, retirando luego esta última.

Albúmina y glutaraldehido: contiene albúmina sérica bovina y glutaraldehido. Estos productos se mezclan con las proteínas tisulares y provocan el sellamiento en el sitio de sangrado por un mecanismo independiente del proceso de coagulación.

### **Electrocoagulación mediante haz de argón**

Dispositivo de electrocoagulación que concentra la energía sobre un haz de argón. La corriente eléctrica con alta energía fluye a través del gas en forma de arcos que se distribuyen uniformemente sobre el área sangrante y en una profundidad que se relaciona con el grado de energía aplicada y la duración del procedimiento. De este modo la corriente eléctrica entra en contacto con los tejidos indirectamente por medio del gas causando menor necrosis, menos humo y calor, sin contacto directo con el instrumental como ocurre con el electrobisturí (Karam 2003). El gas es disparado por el dispositivo presurizado alcanzando hasta 10-12 mmHg cuando el argón fluye en su máximo valor: 12 l/m. Considerando que la superficie donde asentaba la placenta se transformó en un área cruenta sobre la que se exponen venas cuya presión endoluminal es igual o menor a la referida, existe la posibilidad de provocar embolismo gaseoso. No obstante el método fue utilizado con éxito en casos de acretismos, controlando el sangrado cuando útero-retractores, puntos en equis y agentes tópicos procoagulantes fallaron en el intento (Scarantino 1999).

### **Histerectomía: última opción**

Para el control de la hemorragia obstétrica grave, la histerectomía se realizó con una frecuencia de 1/1.000 nacimientos aproximadamente (Zelop 1993, Stanco 1993, Schuurmans 2000, Engelsen 2001), el 70% postcesárea y el 30% postparto (Oyelese 2007). La mortalidad asociada con la histerectomía de urgencia podrá llegar a 5%. En el siglo pasado la principal indicación fue la atonía uterina, en la actualidad los acretismos placentarios ocupan el primer lugar entre las etiologías que

justifican esta intervención (Schuurmans 2000), seguido de las rupturas uterinas (Alcantara 1993, Zorlu 1998). La deshiscencia de histerorrafias previas no siempre requieren de histerectomía, y en algunas ocasiones podrán repararse o adoptar una conducta expectante (Stanco 1993).

Otras patologías asociadas justificará la histerectomía obstétrica como infección uterina, polimiomatosis o cáncer de cuello. No resulta válido justificar una histerectomía total en el contexto de una hemorragia grave, aduciendo evitar el riesgo de neoplasia en el futuro (RCOG 2009).

La histerectomía se ofrecerá como última opción terapéutica para controlar la hemorragia, dejando constancia en la historia clínica de la enferma los procedimientos que se intentaron para evitar la ablación del órgano reproductor (Dildy 2002). Sin embargo, solo el médico obstetra decidirá cuando es el momento oportuno para realizarla, tomando en consideración múltiples factores, entre los que se destacan:

- Edad y paridad de la gestante
- Condición clínica de la enferma durante el sangrado
- Disponibilidad de hemoderivados y radiología intervencionista
- Destreza y experiencia del médico obstetra para efectuar otros procedimientos

Si la decisión de efectuar la histerectomía se realizó con demasiada premura, resultará en la ablación innecesaria con las repercusiones que tal proceder implica. Por el contrario, una histerectomía efectuada de manera tardía, expondrá a la enferma al riesgo de complicaciones graves y muerte. La injuria de órganos adyacentes es probable, con mayor frecuencia lesiones del tracto urinario en 5 a 22% de los casos (Oyelese 2007).

Realizar una histerectomía subtotal resulta más simple, rápido, seguro y con menor sangrado (Zorlu 1998, Arulkumaran 1999). Resultó útil para controlar el sangrado en casos con atonía y desprendimientos placentarios (Zorlu 1998). Sin embargo, será infectiva cuando el sangrado provenga de ramas cervicales de la arteria uterina, frecuente de observar en casos de placenta ácreta con implantación baja y en los desgarros cervicales (Engelsen 2001).

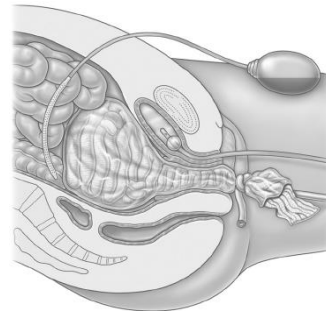
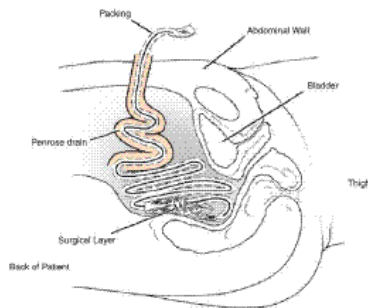
En la serie publicada por Mousa (2008) los trastornos placentarios: acretismo y placenta previa, resultaron las causas más frecuentes para justificar la histerectomía. En ambas situaciones, el implante bajo de la placenta determina que los útero-retractores, el taponaje de la cavidad uterina, las suturas compresivas, y las ligaduras de las arterias uterinas resulten ineficaces en un número considerable de casos (Mousa 2008). La embolización selectiva mediante radiología intervencionista (Eisele 2007) y la cirugía reconstructiva uterina, cuando técnicamente fue posible de llevar a cabo podrá evitar la histerectomía (Palacios 2004).

Las histerectomías se vinculan con mayor sangrado, un número mayor de transfusiones e incremento de la morbilidad postoperatoria (Stanco 1993, Schuurmans 2000).

En todos los casos de histerectomía efectuadas de urgencia, antes de cerrar la cavidad abdominal se efectuará un prolijo exámen de la misma, asegurando la correcta hemostasia, identificando los uréteres y constando la indeminidad de la vejiga y el colon sigmoides. Los anexos serán preservados (Henrich 2008).

## Hemorragias post histerectomías

La presencia de sangrado post histerectomía representa un problema adicional, cuando se suponía que la hemorragia fue controlada. La relaparotomía se asumirá ante la necesidad imperiosa de lograr la hemostasia. En casos con histerectomía subtotal, el sangrado del muñón revela que la técnica quirúrgica elegida no fue la adecuada, por lo general en presencia de acretismos placentarios con implantación baja y con desgarros cervicales. En otras situaciones, la persistencia del sangrado luego de vanos intentos por lograr la hemostasia quirúrgica obligo a considerar el empaquetamiento pelviano como última alternativa para controlar la hemorragia (Howard 2002, Dildy 2006) cuando la radiología intervencionista no estuvo disponible. Sobre 14 casos posthisterectomía, el empaquetamiento pelviano logró éxito en el 86% de los casos (Dildy 2006). En las figuras inferiores se observan dos tipos de empaquetamientos pelvianos, a la izquierda para su ulterior extracción transparietal y a la derecha para extracción por vía vaginal (empaquetamiento tipo "paracaídas").



En otras enfermas se trató de hematomas pelvianos por encima del elevador del ano sin localización del vaso sangrante, que solo el empaquetamiento pudo detener la hemorragia. También se refirió la presencia de sangrados de otro origen, como la injuria accidental de venas pelvianas o vasos de la pared abdominal, inadvertidas en su momento por la presencia de hipotensión severa, que comenzaron a sangrar ya finalizada la cirugía y recuperada la estabilidad hemodinámica.

En algunos casos, la radiología intervencionista ofreció una ayuda invaluable identificando el vaso sangrante, logrando su exclusión mediante la embolización selectiva, sin necesidad de reoperar.

## Conceptos destacados

- *El manejo activo del tercer periodo del parto reduce el riesgo de hemorragia*
- *La ocitocina en dosis de 10 UI por vía intramuscular es la droga de elección a administrar luego de liberar el hombro anterior*
- *En presencia de una hemorragia obstétrica grave secundaria a atonía uterina existe la tendencia a incrementar la dosis de ocitocina hasta valores por encima de los aconsejados, sin mayor beneficio terapéutico y con mayor incidencia de complicaciones*
- *La carbetocina, análogo de la ocitocina de acción prolongada, en dosis de 100 mcg resultó tan efectiva como una infusión de ocitocina y similar a la asociación de 5 unidades de ocitocina más 0,5 mg de ergometrina, con menos efectos colaterales*

- *La ergonovina es un útero retractor de segunda elección, contraindicado en pacientes con hipertensión arterial*
- *El misoprostol, análogo de las prostaglandinas, posee efectos sinérgicos con otros útero-retractores motivo por el que podrá asociarse cuando la respuesta a los primeros no resultó adecuada, o cuando no se dispone de ocitocina*
- *El taponaje de la cavidad tiene su principal indicación en la atonía uterina, se procederá con el mismo ni bien se compruebe la ausencia de respuesta al masaje y los útero-retractores, en ausencia de restos ovulares y habiéndose descartado lesiones cérvico-vaginales*
- *Diversas técnicas quirúrgicas utilizan suturas de aposición y compresión uterina para detener la hemorragia y preservar el órgano reproductor. Representan la primera opción en casos de atonía, sin respuesta a las medidas terapéuticas antes mencionadas*
- *Las ligaduras regladas de los pedículos vasculares tiene una efectividad superior a 90% para el control de la hemorragia grave. El tiempo requerido para su ejecución es menor que el que insume una histerectomía*
- *La histerectomía total o subtotal de urgencia representa el último recurso para el control de una hemorragia obstétrica grave, cuando otros tratamientos resultaron inefectivos*

## Referencias

- Abd Rabbo S. Stepwise uterine devascularization: a novel technique for management of uncontrolled postpartum hemorrhage with preservation of the uterus. *Am J Obstet Gynecol* 1994;171:694-700.
- Abdel-Aleem H, Hofmeyr G, Shokry M, El-Sonoosy E. Uterine massage and postpartum blood loss. *Int J Gynecol Obstet* 2006;93:238-239
- Abdel-Aleem H, El-Nashar I, Abdel-Aleem A. Management of severe postpartum hemorrhage with misoprostol. *Int J Gynecol Obstet* 2001;72:75-76
- Abitbol M. Aortic compression and uterine blood flow during pregnancy. *Obstet Gynecol* 1977;50(5):562-570
- ACOG Committee Opinion. Placenta accreta. *Obstet Gynecol* 2002;99:169-170
- ACOG Committee Opinion. Postpartum hemorrhage. *Obstet Gynecol* 2006;198:1039-1047
- Adekanmi O, Purmessur S, Edwards G, Barrington J. Intrauterine misoprostol for the treatment of severe recurrent atonic secondary postpartum hemorrhage. *Br J Obstet Gynaecol* 2001;108:541-542
- Akhter S, Begum M, Kabir J. Condom hydrostatic tamponade for massive postpartum hemorrhage. *Int J Gynecol Obstet* 2005;90:134-135
- Al-Harbi N, Al-Abra E, Alabbad N. Utero-vaginal packing. *Saudi Med J* 2009;30(2):243-246
- Alcántara Ascon R. Cesárea histerectomía. *Ginecol Obstet (Perú)* 1992;38(13):17-24
- Allahdin S, Aird C, Danielian P. B-Lynch sutures for major primary postpartum haemorrhage at caesarean section. *J Obstet Gynaecol* 2006;26(7):639-642
- Allam M, B-Lynch C. The B-Lynch and other uterine compression suture techniques. *Int J Gynaecol Obstet* 2005;89:236-241
- Amy J. Management of severe postpartum haemorrhage: an updated protocol. *Eur J Obstet Gynaecol* 2006;2:146-155
- Arana J. Ligadura de las arterias hipogástricas. *Ginecol Obstet (Perú)* 1995;41(3):32-35

- Arduini M, Epicoco G, Clerici G, Bottaccioli E, Arena S et al. B-Lynch suture, intrauterine balloon, and endouterine hemostatic suture for the management of postpartum hemorrhage due to placenta previa accreta. *Int J Gynecol Obstet* 2010;108:191-193
- Arulkumaran S, De Cruze B. Surgical management of severe postpartum haemorrhage. *Curr Obstet Gynecol* 1999;9:101-105
- Attilakos G, Psaroudakis D, Ash J, Buchanan R, Winter C et al. Carbetocin versus oxytocin for the prevention of postpartum haemorrhage following caesarean section: the results of a double-blind randomised trial. *Br J Obstet Gynaecol* 2010;117:929-936
- B-Lynch C, Coker A. The B-Lynch surgical technique for the control of massive post partum haemorrhage: an alternative to hysterectomy. *Br J Obst Gyn* 1997;104:372-375
- Bagga R, Jain V. The impact of postpartum haemorrhage in "near miss" morbidity and mortality in developing countries. *Eur J Obstet Gynaecol* 2006;2:161-169
- Baggish M. Vaginal uterine artery ligation avoids high blood loss and puerperal hysterectomy in postpartum hemorrhage. *Obstet Gynecol* 2003;101(2):2003
- Bakri Y, Amri A, Abdul-Jabbar F. Tamponade-balloon for obstetrical bleeding. *Int J Gynecol Obstet* 2001;74:139-142
- Baskett T. Uterine compression sutures for postpartum hemorrhage. *Obstet Gynecol* 2007;110:68-71
- Baskett T, Persad V, Clough H, Young D. Misoprostol versus oxytocin for the reduction of postpartum blood loss. *Int J Gynecol Obstet* 2007;97:2-5
- Bell-Thomas S, Penketh R, Lord R, Davies N, Collis R. Emergency use of a transfemoral aortic occlusion catheter to control massive haemorrhage at caesarean hysterectomy. *Br J Obstet Gynaecol* 2003;110:1120-1123
- Bhal K, Bhal N, Mulik V, Shankar L. The uterine compression suture, a valuable approach to control major haemorrhage at lower segment caesarean section. *J Obstet Gynecol* 2005;25(1):10-14
- Blanks A, Shmygol A, Thornton S. Regulation of oxytocin receptors and oxytocin receptor signaling. *Sem Reprod Med* 2007;25:52-59
- Bolbos G, Sindos M. The Bolbos technique for the management of uncontrollable intra-caesarean uterine bleeding. *Arch Gynecol Obstet* 2005;272:142-144
- Bonanno C, Gaddipati S. Mechanisms of hemostasis at cesarean delivery. *Clin Perinat* 2008;35:531-547
- Bobrowski R, Jones T. A thrombogenic uterine pack for postpartum hemorrhage. *Obstet Gynecol* 1995;85(5):836-837
- Bolbos G, Sindos M. The Bolbos technique for the management of uncontrollable intra caesarean uterine bleeding. *Arch Gynecol Obstet* 2005;272:142-144
- Borruto F, Treisser A, Comparetto C. Utilization of carbetocin for prevention of postpartum hemorrhage after cesarean section: a randomized clinical trial. *Arch Gynecol Obstet* 2009;280:707-712
- Brace V, Kernaghan D, Penney G. Learning from adverse clinical outcomes: major obstetric haemorrhage in Scotland, 2003-05. *Br J Obstet Gynaecol* 2007;114:1388-1396
- Breathnach F, Geary M. Uterine atony: definition, prevention, nonsurgical management, and uterine tamponade. *Semin Perinat* 2009;33(2):82-87
- Bretelle F, Courbiere B, Mazouni C, Agostini A, Cravello L, Boubli L, Gamerre M, D'Ercole C. Management of placenta accreta: morbidity and outcome. *Eur J Obstet Gynecol Reprod Biol* 2007;133:34-39

- Brolmann H. Vasopressin during abdominal hysterectomy reduced blood loss by 40%. *Evidence-Based Obstet Gynecol* 2002;4:78-79
- Caliskan E, Meydanli M, Aykan B, Sonmezer M, Haberal A. Is rectal misoprostol really effective in the treatment of third stage of labour? *Am J Obstet Gynecol* 2002;187:1038-1045
- Chan C, Razvi K, Tham K, Arulkumaran S. The use of a Sengstaken-Blakemore tube to control post-partum hemorrhage. *Int J Gynecol Obstet* 1997;58:251-252
- Chandraharam E. Surgical aspects of postpartum haemorrhage. *Best Pract Res Clin Obstet Gynaecol* 2008;22(6):1089-1102
- Chaudhuri P, Banerjee G, Mandal A. Rectally administered misoprostol versus intravenous oxytocin infusion during cesarean delivery to reduce intraoperative and postoperative blood loss. *Int J Gynecol Obstet* 2010;109:25-29
- Chitrit Y, Guillaumin D, Caubel P, Herrero R. Absence of flow velocity waveform changes in uterine arteries after bilateral internal iliac artery ligation. *Am J Obstet Gynecol* 2000;182:727-728
- Cho J, Jun H, Lee C. Hemostatic suturing technique for uterine bleeding during caesarean delivery. *Obstet Gynecol* 2000;96:129-131
- Chong Y, Su L, Arulkumaran S. Current strategies for the prevention of postpartum haemorrhage in the third stage of labour. *Curr Op Obstet Gynecol* 2004;16:143-150
- Chong Y, Su L, Arulkumaran S. Misoprostol: a quarter century of use, abuse and creative misuse. *Obstet Gynecol Surv* 2004;59(2):128-140
- Clark S, Koonings P, Phelan J. Placenta previa accreta and prior cesarean section. *Obstet Gynecol* 1984;66:89-92
- Clark S. Managing postpartum hemorrhage: establish a cause. *OBG Management* 2002;14(11)
- Cohen W. Hypogastric artery ligation: a stitch in time. *J Perinat Med* 2007;35:193-194
- Condous G, Arulkumaran S, Symonds I, Chapman R, Sinha A, Razvi K. The tamponade test in the management of massive postpartum hemorrhage. *Obstet Gynecol* 2003;101(4):767-772
- Dabelea V, Schultze O, McDuffie R. Intrauterine balloon tamponade in the management of postpartum hemorrhage. *Am J Perinat* 2007;24(6):359-364
- Dacus J, Busowski M, Busowski J, Smithson S, Masters K, Sibai B. Surgical treatment of uterine atony employing the B-Lynch technique. *J Mater Fetal Med* 2000;9:194-196
- Dadhwal V, Sumana G, Mittal S. Hematometra following uterine compression sutures. *Int J Obstet Gynecol* 2007;99(3):255-256
- Dawlaty B, Wong I, Khan K, Agnihotri S. Using the cervix to stop bleeding in a woman with placenta accreta: a case report. *Br J Obstet Gynaecol* 2007;114:302-304
- Dhulkotia J, Alazzam M, Galimberti A. Tisseel for management of traumatic postpartum haemorrhage. *Arch Gynecol Obstet* 2009;279:437-439
- Díaz Morales I, Robaina Aguirre F, Sánchez Redonet E, Morales Chamizo A. Ligadura de las arterias hipogástricas en las hemorragias tocoginecológicas. *Rev Cubana Obstet Ginecol* 2006;31(1):1-7
- Dildy G. Postpartum hemorrhage: new management options. *Cl Obstet Gynecol* 2006;45(2):330-344
- Dildy G, Scott J, Saffer C, Belfort M. An effective pressure pack for severe pelvic hemorrhage. *Obstet Gynecol* 2006;108(5):1222-1226



- Doumouchtsis S, Papageorgiou A, Arulkumaran S. Systematic review of conservative management of postpartum hemorrhage: what to do when medical treatment fails. *Obstet Gynecol Surv* 2007;62:540-547
- Doumouchtsis S, Papageorgiou A, Vernier C, Arulkumaran S. Management of postpartum hemorrhage by uterine balloon tamponade: prospective evaluation of effectiveness. *Acta Obstet Gynecol Scand* 2008;87:849-855
- Dudley D. Oxytocin: use and abuse, science and art. *Am J Obstet Gynecol* 1997;40:516-524
- Duenas-Garcia O, Goldberg J. Topical hemostatic agents in gynecology surgery. *Obstet Gynecol Surv* 2008;63(6):2008
- Eisele G, Galli E, Simonelli D, Martinez M, Malvino E, Zlatkes R. Hemorragia incontrolable del postparto por atonía uterina: asociación de la embolización uterina al tratamiento tradicional. *Rev Obstet Ginecol Buenos Aires* 2007;86:150-155
- Eisele G, Simonelli D, Galli D, Martinez M, Zlatkes R y col. Embolización arterial uterina en hemorragias graves del posparto: papel del anestesiólogo. *Rev Arg Anestesiología* 2007;65:96-106
- Eisele G, Simonelli D, Galli E, Alvarado A, Malvino E, Martinez M. Hallazgos angiográficos y resultados de la embolización arterial uterina en hemorragias graves del postparto. Arteriografía y embolización de la hemorragia posparto. *Rev Arg Radiología* 2007;71:395-400
- El-Hamamy E, B-Lynch C. A worldwide review of the uses of uterine compression suture techniques as alternative to hysterectomy in the management of severe post-partum haemorrhage. *J Obstet Gynaecol* 2005;25:143-149
- Engelsen I, Albrechtsen S, Iversen O. Peripartum hysterectomy incidence and maternal morbidity. *Acta Obstet Gynecol Scand* 2001;80:409-412
- Esler M, Douglas M. Planning for hemorrhage steps an anesthesiologist can take to limit and treat hemorrhage in the obstetric patient. *Anesthesiology Clin N Am* 2003;21:127-144
- Fahy U, Sved A, Burke G. Successful balloon tamponade of post cesarean hysterectomy pelvic bleeding: a case report. *Acta Obstet Gynecol Scand* 2003;82:97-98
- Ferguson J, Bourgeois F, Underwood P. B-Lynch suture for postpartum hemorrhage. *Obstet Gynecol* 2000;95(6):1020-1022
- Frenzel D, Condous G, Papageorgiou A, McWhinney N. The use of the tamponade test to stop massive obstetric haemorrhage in placenta accreta. *Br J Obstet Gynaecol* 2005;112:676-677
- Fujimoto M, Takeuchi K, Sugimoto M, Maruo T. Prevention of postpartum hemorrhage by uterotonic agents: comparison of oxytocin and methylergometrine in the management of the third stage of labour. *Acta Obstet Gynecol* 2006;85:1310-1314.
- Gallos G, Redai I, Smiley R. The role of the anesthesiologist in the management of obstetric hemorrhage. *Semin Perinat* 2009;33:116-123
- Gallup D. Catastrophic intraoperative hemorrhage: 5 step action plan. *OBG Management* 2005:6
- Georgiou C. Ballon tamponade in the management of postpartum haemorrhage: a review. *Br J Obstet Gynaecol* 2009;116:748-757
- Ghezzi F, Cromi A, Uccella S, Raio L, Bolis P, Surbek D. The Hayman technique: a simple method to treat postpartum haemorrhage. *Br J Obstet Gynaecol* 2007;114:362-365
- Glaze S, Ekwilanga P, Roberts G, Lange I, Birch C, Rosengarten A, Jarrell J, Ross S. Peripartum hysterectomy: 1999-2006. *Obstet Gynecol* 2008;111:732-738

- Goldberg A, Greenberg M, Darney P. Drug therapy: misoprostol and pregnancy. *N Engl J Med* 2001;344(1):38-47
- Gottlieb A, Pandipati S, Davis K, Gibbs R. Uterine necrosis: a complication of uterine compression sutures. *Obstet Gynecol* 2008;12:429-431
- Ghourab S, Al-Nuaim L, AL-Jabari A, Al-Meshari A et al. Adbominal pelvic packing to control severe haemorrhage following caesarean hysterectomy. *J Obstet Gynaecol* 1999;19(2):155-158
- Gulmezoglu A, Villar J, Ngoc N et al. WHO multicentre randomised trial of misoprostol in the management of the third stage of labour. *Lancet* 2001;358:689-695
- Gungor T, Simsek A, Ozdemir A, Pektas M, Danisman N, Mollamahmutoglu L. Surgical treatment of intractable postpartum hemorrhage and changing trends in modern obstetric perspective. *Arch Gynecol Obstet* 2009;280:351-355
- Gungorduk K, Asicioglu O, Celikkol O, Olgac Y, Ark C. Use of additional oxytocin to reduce blood loss at elective caesarean section: a randomised control trial. *Aust N Zeal J Obstet Gynaecol* 2010;50:36-39
- Habek D, Kulas T, Bobic M, Selthofer R, Vujic B, Ugljarevic M. Successful of the B-Lynch compression suture in the management of massive postpartum hemorrhage: case reports and review. *Arch Gynecol Obstet* 2006;273:307-309
- Harma M, Harma M, Kunt A, Andac M, Demir N. Ballon occlusion of the descending aorta in the treatment of severe post-partum haemorrhage. *Aust N Zeal J Obstet Gynaecol* 2004;44:170-171
- Harma M, Gungen N, Ozturk A. B-Lynch uterine compression suture for postpartum haemorrhage due to placenta praevia accreta. *Aust N Zeal J Obstet Gynaecol* 2005;45:93-95
- Hayes E, Weinstein L. Improving patient safety and uniformity of care by a standardized regimen for the use of oxytocin. *Am J Obstet Gynecol* 2008;198:622.e1-622.e7
- Hayman R, Arulkumaran S, Steer P. Uterine compression sutures: surgical management of postpartum haemorrhage. *Obstet Gynecol* 2002;99(3):502-506
- Hebish G, Huch A. Vaginal uterine artery ligation avoids high blood loss and puerperal hysterectomy in postpartum hemorrhage. *Obstet Gynecol* 2002;100:574-578
- Hendsch S, Cohn G. The safety and efficacy of uterine packing in postpartum hemorrhage: a retrospective study. *Obstet Gynecol* 2002;99(4):86S
- Henrich W, Surbek D, Kainer F, Grottke O, Hopp H et al. Diagnosis and treatment of peripartum bleeding. *J Perinat Med* 2008;36:467-478
- Higgins S. Obstetric haemorrhage. *Emerg Med* 2003;15:227-231
- Ho-Cho J, Jun H, Lee C. Hemostatic suturing technique for uterine bleeding during cesarean delivery. *Obstet Gynecol* 2000;96(1):129-131
- Hofmeyr G, Metin Gulmezoglu A. A higher dose of oxytocin was more effective than a standard dose, when infused over 30 minutes, in preventing uterine atony after cesarean delivery. *Evidence Based Obstet Gynecol* 2002;4:120-121
- Hofmeyr G, Walraven G, Gulmezoglu A, Maholwana B, Alfirevic Z, Villar J. Misoprostol to treat postpartum hemorrhage: a systematic review. *Br J Obstet Gynaecol* 2005;112:547-553
- Hofmeyr G, Metin Gulmezoglu A. Misoprostol for the prevention and treatment of postpartum haemorrhage. *Best Pract Res Cl Obstet Gynaecol* 2008;22(6):1025-141
- Holtsema H, Nijland R, Huisman A, Dony J, Van der Berg J. The B-Lynch technique for postpartum haemorrhage: an option for every gynaecologist. *Eur J Obstet Gynecol* 2004;115:39-42

- Howard R, Straughn J, Huh W, Rouse D. Pelvic umbrella pack for refractory obstetric hemorrhage secondary to posterior uterine rupture. *Obstet Gynecol* 2002;100(5):1061-1063
- Hsu S, Rodgers B, Lele A, Yeh J. Use of packing in obstetric hemorrhage of uterine origin. *J Reprod Med* 2003;48:69-71
- Hundley A, Lee-Parritz A. Managing placenta accreta. *OBG Management* 2002;14(8)
- Hudon L, Belfort M, Broome D. Diagnosis and management of placenta percreta: a review. *Obstet Gynecol Surv* 1998;53(8):509-517
- Hwu Y, Chen C, Chen H, Su T. Parallel vertical compression sutures: a technique to control bleeding from placenta praevia or accreta during caesarean section. *Br J Obstet Gynaecol* 2005;112:1420-1423
- Johanson R, Kumar M, Obhrai M, Young P. Management of massive postpartum haemorrhage: use of a hydrostatic balloon catheter to avoid laparotomy. *Br J Obstet Gynaecol* 2001;108:420-422
- Joshi V, Shrivastava M. Partial ischemic necrosis of the uterus following a uterine brace compression suture. *Br J Obstet Gynecol* 2004;111:279-280
- Joshi V, Otiv S, Majumder R, Nikam Y, Shrivastava M. Internal iliac artery ligation for arresting postpartum haemorrhage. *Br J Obstet Gynaecol* 2007;114:356-361
- Judlin P. The ligation of hypogastric arteries is a safe alternative to balloon occlusion to treat abnormal placentation. *Am J Obstet Gynecol* 2008;199(3):e11
- Kafali H, Demir N, Soylemez F, Yurtseven S. Hemostatic cervical suturing technique for management of uncontrollable postpartum haemorrhage originating from the cervical canal. *Eur J Obstet Gynecol* 2003;110:35-38
- Karam A, Bristow R, Bienstock J, Montz F. Argon bean coagulation facilitates management of placenta percreta with bladder invasion. *Obstet Gynecol* 2003;102:555-556
- Karoshi M. The B-Lynch uterine brace suture and a bit of this and a bit of that. *Int J Gynecol Obstet* 2010;108:184-186
- Kayem G, Granège G, Schmitz T. Clinical aspects and management of morbidity adherent placenta. *Eur J Obstet Gynaecol* 2006;2:139-145
- Kayes G, Davy C, Goffinet F, Thomas C, Clement D, Carbol D. Conservative extirpative management in cases of placenta accreta. *Obstet Gynecol* 2004;104:531-536
- Kazadi-Buanga J. Les hemorrhagies graves de la delivrance: contrôle par la ligature des arteres uterines ascendantes. *Med d'Afrique Noire* 2001;48(2):73-77
- Keith L. Postpartum hemorrhage: a cure that eludes us. *Int J Gynecol Obstet* 2009;104:3-4
- Keriakos R, Mukhopadhyay A. The use of the Rush balloon for management of severe postpartum haemorrhage. *J Obstet Gynaecol* 2006;26(4):335-338
- Knight M. Peripartum hysterectomy in the UK: management and outcomes of the associated haemorrhage. *Br J Obstet Gynaecol* 2007;114:1380-1387
- Kuperminc M. Intrauterine irrigation with prostaglandin F2-alpha for management of severe postpartum hemorrhage. *Acta Obstet Gynecol Scand* 1998;77:548-550
- Lalonde A, Daviss B, Acosta A, Herschderfer K. Postpartum hemorrhage today: ICM/FIGO initiative 2004-2006. *Int J Gynecol Obstet* 2006;94:243-253
- Ledee N, Ville Y, Musset D, Mercier F, Frydman R, Fernandez R. Management in intractable obstetric haemorrhage: an audit study on 61 cases. *Eur J Obstet Gynecol* 2001;94:189-196
- Leung S, Ng P, Wong W, Cheung T. A randomised trial of carbetocin versus syntometrine in the management of the third stage of labour. *Br J Obstet Gynaecol* 2006;113:1459-1464

- Lichtinger M, Hallson L, Herbert S. Reducing maternal risk: intravaginal occlusion of uterine arteries to prevent postpartum bleeding. *Obstet Gynecol* 2003;101(4):79S-80S
- Liu C, Cho F, Chiang A, Yu K. Life-threatening postpartum hemorrhage successfully treated with a colorectal double balloon. *Taiwan J Obstet Gynecol* 2008;47(2):233-234
- Lokugamage A, Sullivan K, Niculescu J, Tigere P, Onyangunga F et al. A randomized study comparing rectally administered misoprostol versus Syntometrine combined with oxytocin infusion for the cessation of primary post partum hemorrhage. *Acta Obstet Gynecol Scand* 2001;80(9):835-839
- Lourens R, Paterson-Brown S. Ergometrine given during caesarean section and incidence of delayed postpartum haemorrhage due uterine atony. *J Obstet Gynaecol* 2007;27(8):795-797
- Lupo V. Fibrin sealants in obstetrics. *Obstet Gynecol* 2010;115(2):401-402
- Lurie S, Appelman Z, Katz Z. Subendometrial vasopressin to control intractable placental bleeding. *Lancet* 1997;349:698
- Maier R. Control of postpartum hemorrhage with uterine packing. *Am J Obstet Gynecol* 1993;169(2):317-323
- Madjian C, Adam R, Pelosi M, Rudelli R, Maldjian J. MRI appearance of placenta p rcrta and placenta accreta. *Obstet Gynecol Surv* 2000;55(3):131-132
- Malvino E, Curone M, Lowenstein R, Ferro H, Korin J y col. Hemorragias obst tricas graves en el per odo periparto. *Medicina Intensiva* 2000;17:21-29
- Malvino E, Eisele G, Martinez M, Firpo J, Lowenstein R. Resultados en relaci n con la prevenci n y el tratamiento actual de las hemorragias obst tricas graves secundarias a aton as uterinas y acretismos placentarios. *Clin Invest Gin Obst* 2009;36(2):49-54
- Malvino E, Bruno M. Isquemia mioc rdica secundaria a la administraci n de ocitocina durante la ces rea. *Obstet Ginecol Latinoamericana* 2004;62(2):63-65
- Mari G, Head B, Detti L, Stefos T, Ferguson J. B-Lynch suture: a new approach to intractable postpartum hemorrhage. *OBG Management* 2001;13(9)
- Martinez M, Eisele G, Malvino E, Simonelli D, Galli E y col. Protocolo de prevenci n y tratamiento de la hemorragia puerperal y sus complicaciones ante la sospecha de adherencia placentaria patol gica. *Rev Obstet Ginecol Buenos Aires* 2005;84:225-238
- Matsubara S. Uterine compression suture may be useful not only for hemostasis in postpartum hemorrhage but also for prophylaxis of acute recurrence of uterine inversion. *Arch Gynecol Obstet* 2010;281:1081-1082
- Mazouni C, Palacios-Jaraquemada J, Deter R, Juhan V, Gamberre M, Bretelle F. Differences in the management of suspected cases of placenta accreta in France and Argentina. *Int J Gynecol Obstet* 2009;107:1-3
- Meydanli M, Turkcuoglu I, Engin Y, Ustun Y, Kafkasli A. Meydanli compression suture: new surgical procedure for postpartum hemorrhage due to uterine atony associated with abnormal placental adherence. *J Obstet Gynaecol* 2008;34(6):964-970
- Mora Diaz I, Robaina Aguirre F, Sanchez Redonet E, Morales Chamizo A. Ligadura de las arterias hipog sticas en las hemorragias tocoginecol gicas. *Rev Cubana Obstet Ginecol* 2006;32(91):1-7
- Morales A, Insunza A, Latorre R. Manejo exitoso de la hemorragia postparto por acretismo placentario mediante taponamiento con bal n de Bakri. *Rev Chil Obstet Ginecol* 2006;71(2):121-124
- Moriarty K, Premila S, Bulmer P. Use of FloSeal haemostatic gel in massive obstetric haemorrhage: a case report. *Br J Obstet Gynaecol* 2008;115:793-795

- Mousa H, Walkinshaw S. Major postpartum haemorrhage. *Curr Op Obstet Gynaecol* 2001;13:595-603
- Mousa H, Cording V, Alfirevic Z. Risk factors and interventions associated with major primary postpartum hemorrhage unresponsive to first line conventional therapy. *Acta Obstet Gynecol* 2008;87:652-661
- Munn M, Owen J, Vicent R, Wakefield M, Chestnut D, Hauth J. Comparison of two oxytocin regimens to prevent uterine atony at cesarean delivery: a randomized controlled trial. *Obstet Gynecol* 2001;98:386-390
- Nasr A, Shahin A, Elsamman A, Zakherah M, Shaaban O. Rectal misoprostol versus intravenous oxytocin for prevention of postpartum hemorrhage. *Int J Gynecol Obstet* 2009;105:244-247
- Nelson G, Birch C. Compression sutures for uterine atony and hemorrhage following cesarean delivery. *Int J Gynecol Obstet* 2006;92:248-250
- Nelson W, O'Brien J. The uterine sandwich for persistent uterine atony: combining the B-Lynch compression suture and an intrauterine Bakri balloon. *Am J Obstet Gynecol* 2007;195:e9-e10
- Ngan L, Keong W, Martins R. Carbetocin versus a combination of oxytocin and ergometrine in control of postpartum blood loss. *Int J Gynecol Obstet* 2007;97:152-153
- Nordstrom L, Fogelstam K, Fridman G, Larsson A, Rydhstroem H. Routine oxytocin in the third stage of labour: a placebo controlled randomised trial. *Br J Obstet Gynaecol* 1997;104:781-786
- Oboro V, Tabowei T, Bosah J. Intrauterine misoprostol for refractory postpartum hemorrhage. *Int J Gynecol Obstet* 2003;80:67-68
- O'Brien P, El-Refay H, Gordon A, Geary M, Rodeck C. Rectally administered misoprostol for the treatment of postpartum hemorrhage unresponsive to oxytocin and ergometrine: a descriptive study. *Obstet Gynecol* 1998;92:212-214
- Ochoa M, Allaire A, Stitely M. Pyometra after hemostatic square suture technique. *Obstet Gynecol* 2002;99(3):506-509
- Ohkuchi A, Onagawa T, Usui R, Koike T, Hiratsuka M et al. Effect of maternal age on blood loss during parturition: a retrospective multivariate analysis of 10,053 cases. *J Perinat Med* 2003;31:209-215
- Okin C, Guido R, Meyn L, Ramanathan L. Vasopressin during abdominal hysterectomy: a randomized controlled trial. *Obstet Gynecol* 2001;97:867-872
- O'Leary J, O'Leary JA. Uterine artery ligation in the control of intractable postpartum hemorrhage. *Am J Obstet Gynecol* 1966;94:920-924
- O'Leary J. Uterine artery ligation in the control of postcesarean hemorrhage. *J Reprod Med* 1995;40:189-193.
- Ouahba J, Piketty M, Huel C, Azarian M, Feraud O, Luton D, Sibony O, Oury J. Uterine compression sutures for postpartum bleeding with uterine atony. *Br J Obstet Gynaecol* 2007;114:619-622
- Oyelese Y, Scorza W, Mastrolia R, Smulian J. Postpartum hemorrhage. *Obstet Gynecol N Am* 2007;34:421-441
- Pahlavan P, Nezhat C, Nezhat C. Hemorrhage in obstetrics and gynecology. *Curr Op Obstet Gynecol* 2001;13(4):419-424
- Pal M, Biswas A, Bhattacharya S. B-Lynch brace suturing in primary postpartum hemorrhage during cesarean section. *J Obstet Gynaecol Res* 2003;29:317-320

- Palacios Jaraquemada J. Vaginal uterine artery ligation avoids high blood loss and puerperal hysterectomy in postpartum hemorrhage. *Obstet Gynecol* 2003;101(2):416
- Palacios Jaraquemada J, Bruno C. Magnetic resonance imaging in 300 cases of placenta accreta: surgical correlation of new findings. *Acta Obstet Gynecol Scand* 2005;84:716-724
- Palacios Jaraquemada J, Pesaresi M, Nassif J, Hermosid S. Anterior placenta percreta: surgical approach, hemostasis and uterine repair. *Acta Obstet Gynecol Scand* 2004;83:738-744
- Palacios Jaraquemada J, Pesaresi M, Nassif J, Hermosid S y col. Aortic cross-clamping in obstetrics. Available in [www.obgyn.net](http://www.obgyn.net)
- Palacios Jaraquemada J, García-Mónaco R, Barbosa N, Ferle L, Iriarte H, Conesa H. Lower uterine blood supply: extrauterine anastomotic system and its application in surgical devascularization techniques. *Acta Obstet Gynecol Scand* 2007;86:228-234
- Panoyotidis C, Abdo K. Uterine brace compression sutures for the treatment of post-partum haemorrhage. *Eur J Obstet Gynaecol* 2006;2:156-160
- Panoskaltis T, Ascarelli A, Souza N, Sims C, Edmonds K. Placenta increta: evaluation of radiological investigations and therapeutic options of conservative management. *Br J Obstet Gynaecol* 2000;107:802-806
- Papp Z, Toth-Pal E, Papp C, Sziller M, Gavai M, Silhavy M, Hupuczi P. Hypogastric artery ligation for intractable pelvic hemorrhage. *Int J Gynecol Obstet* 2006;92:27-31
- Pereira A, Nunes F, Pedroso S, Saravia J, Retto H, Meirinho M. Compressive uterine sutures to treat postpartum bleeding secondary to uterine atony. *Obstet Gynecol* 2005;106:569-572
- Philippe H, D'Oreye D, Lewin D. Vaginal ligation of uterine arteries during postpartum hemorrhage. *Int J Gynecol Obstet* 1997;56:267-270
- Phillip H, Fletcher H, Reid M. The impact of induced labour on postpartum blood loss. *J Obstet Gynecol* 2004;24(1):12-15
- Pinborg A, Bodker B, Hogdall C. Postpartum hematoma and vaginal packing with a blood pressure cuff. *Acta Obstet Gynecol Scand* 2000;79:887-889
- Prendiville W. The prevention of post partum haemorrhage: optimizing routine management of the third stage of labour. *Eur J Obstet Gynecol* 1996;69:19-24
- Raba G. Internal iliac artery aneurysm after ligation for obstetric hemorrhage. *Int J Obstet Gynaecol* 2009;107(3):249-250
- Riley D, Burgués R. External abdominal aortic compression: a study of a resuscitation manoeuvre for postpartum haemorrhage. *Anaesth Intensive Care* 1994;22(5):571-575
- Rizvi F, Mackey R, Barrett T, McKenna P, Geary M. Successful reduction of massive postpartum haemorrhage by use of guidelines and staff education. *Br J Obstet Gynaecol* 2004;111:495-498
- Robinson C, Schumann R, Zhang P, Young R. Oxytocin-induced desensitization of the oxytocin receptor. *Am J Obstet Gynecol* 2003;188:497-502
- Royal College of Obstetricians and Gynaecologist. Prevention and management of postpartum haemorrhage. Green-top guideline No. 52, May 2009
- Saito K, Haruki A, Ishikawa H, Takahashi T et al. Prospective study of intramuscular ergometrine compared with intramuscular oxytocin for prevention of postpartum hemorrhage. *J Obstet Gynaecol Res* 2007;33(3):254-258
- Sandoval J, Gutiérrez M, Díaz N, Paz P. Uso del misoprostol por vía rectal en atonía uterina que no responde a tratamiento convencional. *Ginecol Obstet (Perú)* 2000;46(3):1

- Saroja C, Nankani A, El-Hamamy E. Uterine compression sutures, an update: review of efficacy, safety and complications of B-Lynch suture and other uterine compression techniques for postpartum haemorrhage. *Arch Gynecol Obstet* 2010;281:581-588
- Scarantino S, Reilly J, Moretti M, Pillari V. Argon beam coagulation in the management of placenta accreta. *Obstet Gynecol* 1999;94(5):825-827
- Schnoor J, Singer J, Udoff E, Taylor P. Late uterine wedge resection of placenta increta. *Obstet Gynecol* 1999;94(5):823-825
- Schuurmans N, MacKinnon C, Lane C, Etches D. Prevention and management of postpartum haemorrhage. *J Soc Obstet Gynaecol Can* 2000;22(4):271-281
- Selo-Ojeme D. Primary postpartum haemorrhage. *J Obstet Gynaecol* 2002;22(5):463-469
- Senthiles L, Gromez A, Razzouk K, Resch B, Verspyck E, Marpeau L. B-Lynch suture for massive persistent postpartum hemorrhage following stepwise uterine devascularization. *Acta Obstet Gynecol Scand* 2008;87:1020-1026
- Sentilhes L. Why stepwise uterine devascularization should be the first line conservative surgical treatment to control severe postpartum hemorrhage? *Acta Obstet Gynecol Scand* 2009;88(4):489-492
- Seror J, Allouche C, Elhaik S. Use of Sengstaken-Blakemore tube in massive postpartum hemorrhage: a series of 17 cases. *Acta Obstet Gynecol Scand* 2005;84:660-664
- Shahin A, Farghaly T, Mohamed S, Shokry M et al. Bilateral uterine artery ligation plus B-Lynch procedure for atonic postpartum hemorrhage with placenta accreta. *Int J Gynecol Obstet* 2010;108:187-190
- Sharma J, Malhotra M, Pundir P. Laparoscopic oxidized cellulose application for small uterine perforations. *Int J Gynecol Obstet* 2003;83:271-275
- Sharma J, Malhotra M. Successful management of uterine incision hemorrhage in cesarean section with topical oxidized regenerated cellulose: a case report. *Arch Gynecol Obstet* 2006;274:115-116
- Shmygol A, Gullam J, Blaks A, Thornton S. Multiple mechanism involved in oxytocin-induced modulation of myometrial contractility. *Acta Pharmacol Sinica* 2006;27:827-832
- Skupski D, Lowenwirt I, Weinbaum F, Brodsky D, Danek M, Eglinton G. Improving hospital systems for the care of women with major obstetric hemorrhage. *Obstet Gynecol* 2006;107:977-983
- Smith J, Mousa H. Peripartum hysterectomy for primary postpartum haemorrhage: incidence and maternal morbidity. *J Obstet Gynaecol* 2007;27:44-47
- SOGC clinical practice guidelines. Active management of the third stage of labour: prevention and treatment of postpartum hemorrhage. *Int J Gynecol Obstet* 2010;108:258-267
- Somerset D. The emergency management of catastrophic obstetric haemorrhage. *O&G* 2006;8(4):18-22
- Stanco L, Schrimmer D, Paul R, Mishell D. Emergency peripartum hysterectomy and associated risk factors. *Am J Obstet Gynecol* 1993;168(3):879-883
- Stitely M, Gherman R. Postpartum hemorrhage. *Obg Management* 2007 Apr:64-76
- Sumigama S, Itakura A, Ota T, Okada M, Kotani T et al. Placenta previa increta / percreta in Japan: a retrospective study of ultrasound findings, management and clinical course. *J Obstet Gynaecol* 2007;33:606-611
- Sziller I, Hupuczi P, Papp Z. Hypogastric artery ligation for severe hemorrhage in obstetric patients. *J Perinat Med* 2007;35:187-192

- Tamizian O, Arulkumaran S. The surgical management of postpartum haemorrhage. *Curr Op Obstet Gynecol* 2001;13(2):127-131
- Tattersall M, Braithwaite W. Balloon tamponade for vaginal lacerations causing severe postpartum haemorrhage. *Br J Obstet Gynaecol* 2007;114:647-648
- Terek M, Saylam C, Orhan M, Yilmaz A, Oztekin K. Surgical anatomy of the posterior division of the internal iliac artery. *Aust N Zeal J Obstet Gynecol* 2004;44:374
- Tjalma W, Jacquemyn Y. A uterus-saving procedure for postpartum hemorrhage. *Int J Gynecol Obstet* 2004;86:396-397
- Treloar E, Anderson R, Andrews H, Bailey J. Uterine necrosis following B-Lynch suture for primary postpartum haemorrhage. *Br J Obstet Gynaecol* 2006;113:486-488
- Verspyck E, Resch B, Sergent F, Marpeau L. Surgical uterine devascularization for placenta accreta: immediate and long-term follow-up. *Acta Obstet Gynecol Scand* 2005;84:444-447
- Walling A. New treatment for refractory postpartum hemorrhage. *Am Fam Phys* 1998;58(9):2115.
- Walraven G, Dampha Y, Bittaye B, Sowe M, Hofmeyr J. Misoprostol in the treatment of postpartum haemorrhage in addition to routine management: a placebo randomised controlled trial. *Br J Obstet Gynaecol* 2004;111:1014-1017
- Waters E. Surgical management of postpartum hemorrhage with particular reference to ligation of uterine arteries. *Am J Obstet Gynecol* 1952;64:1143-1148
- Weis F, Markello R, Mo B, Bochiechio P. Cardiovascular effects of oxytocin. *Obstet Gynecol* 1975;46(2):211-214
- Whiteside J, Asif R, Novello R. Fibrin sealant for management of complicated obstetric lacerations. *Obstet Gynecol* 2010;115(2):403-404
- Windrim R. Efficacy of rectal misoprostol was similar to oxytocin, but less than oxytocin plus methylergometrine, for preventing postpartum hemorrhage. *Evidence-Based Obstet Gynecol* 2003;5:68-69
- Windrim R. Oxytocin prevented postpartum hemorrhage better than misoprostol, with fewer side-effects. *Evidence-Based Obstet Gynecol* 2002;4:62-63
- Yildirim Y, Gultekin E, Kocyigit A, Yilmaz C et al. Color doppler analysis of pelvic arteries following bilateral internal iliac artery ligation for severe postpartum hemorrhage. *Int J Gynecol Obstet* 2009;104:22-24
- Yin H, Duan T, Bao Y, Song Y, Wang D. Transverse annular compression sutures in the lower uterine segment to control postpartum hemorrhage at cesarean delivery for complete placenta previa. *Int J Gynaecol Obstet* 2010;108:247-257
- Zaki Z, Bahar A. Massive haemorrhage due to placenta praevia accreta: a useful role for vasopressin. *J Obstet Gynaecol* 1997;17(5):486-487
- Zeeman G, Khan-Dawood F, Dawood M. Oxytocin and its receptor in pregnancy and parturition: current concepts and clinical implications. *Obstet Gynecol* 1997;89:873-883
- Zelop C, Harlow B, Frigoletto F, Safon L, Saltzman D. Emergency peripartum hysterectomy. *Am J Obstet Gynecol* 1993;168(5):1443-1448
- Zorlu G, Turan C, Isik A, Danisman N, Mungan T, Gokmen O. Emergency hysterectomy in modern obstetric practice: changing clinical perspective in time. *Acta Obstet Gynecol Scand* 1998;77(2):186-190

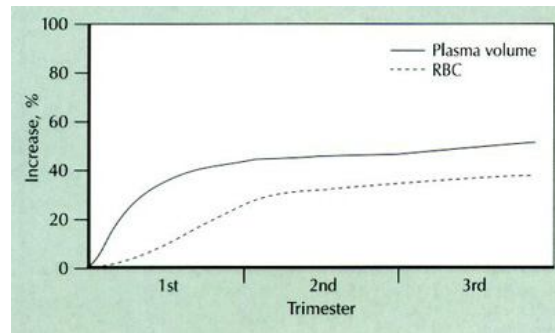


## CAPITULO 6

### Reposición de la Volemia

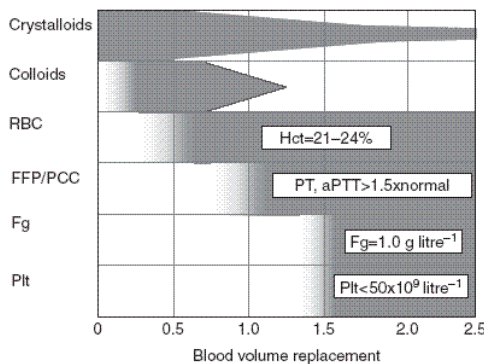
En el curso del embarazo se incrementa el volumen plasmático y la masa globular, con predominio del primero; en consecuencia se aprecia una "seudo anemia" con hematocrito cercano a 33% (figura 1). Durante la segunda mitad de la gestación, las pacientes con preeclampsia constituyen una excepción, dado que exhiben hipovolemia y hemoconcentración.

**Figura 1.** Incremento porcentual del volumen plasmático y la masa globular en el curso de la gestación



Este incremento del volumen circulante permite que, pérdidas habituales de hasta 500 ml, se toleren sin mayor repercusión hemodinámica. Sobrepasado este valor, una pérdida de hasta 20-30% de la volemia, podrá reemplazarse con soluciones electrolíticas o expansores del tipo de las poligelinas. Se evitará el uso de los dextrans, por alterar la agregación plaquetaria e interferir con las pruebas de compatibilidad sanguínea (Selo-Ojeme 2002). En el periodo inicial del tratamiento, la reposición con fluidos intravenosos resulta más importante que la recomposición de la masa globular (Selo-Ojeme 2002), considerando que la enferma fallecerá por hipovolemia antes que por anemia aguda.

Iniciada la reposición con cristaloides, se continuará con sangre entera o glóbulos desplasmaticados, de acuerdo con las pérdidas estimadas o medidas, el estado hemodinámico de la paciente y el valor del hematocrito (figura 2).



**Figura 2.** Este esquema de reposición representa una orientación ante una situación habitual, en ausencia de coagulopatía por consumo, que podrá presentarse en cualquier momento de la evolución y requerirá tratamiento específico. *Hct*: hematocrito; *PT*: tiempo protrombina; *aPTT*: tiempo parcial de tromboplastina activada; *Fg*: fibrinógeno; *Plt*: plaquetas; *RBC*: glóbulos sedimentados; *FFP*: plasma fresco congelado..

Si la hemorragia continúa, la reposición globular continuará mientras se mantiene la expansión con cristaloides y/o coloides en cantidad decreciente, siendo estos últimos reemplazados por plasma fresco congelado (PFC). La reposición temprana de PFC en proporción 1:1 con los glóbulos, reduce la incidencia de coagulopatías en presencia de hemorragias exanguinantes (Mohan 2008). Durante el periodo de sangrado, el valor del hematocrito depende no solo del volumen perdido, además se relaciona con la cantidad de fluido administrado.

Con pérdidas equivalentes a una volemia los factores de coagulación disminuyen, por efecto dilucional, a un nivel crítico y favorece la aparición de coagulopatía (Macphail 2004). Poco antes que esto ocurra, el PFC reemplazará parte de los cristaloides. Se requieren pérdidas equivalentes a 1,5 volemias para que el valor de las plaquetas descienda debajo de 50.000/mm<sup>3</sup>.

Este tratamiento no deberá interrumpirse en ningún momento, sin considerar el lugar donde la enferma se encuentre: sala de partos, quirófano, sala de hemodinamia o durante un eventual traslado a un centro de tercer nivel.

Queda aclarado que en presencia de una hemorragia obstétrica activa, la resucitación intensa y continua no sustituye ni deberá demorar el control manual o quirúrgico de la hemorragia, que adquiere carácter prioritario sobre cualquier otra medida.

### **Prioridades para una reanimación racional**

Durante la reanimación los siguientes pasos indican orden de prioridad, sin demora en la secuencia de ejecución y efectuado con la mayor premura posible.

1. Oxigenoterapia
2. Reposición de la volemia
3. Reposición de la masa globular
4. Corrección de la acidosis metabólica
5. Corrección electrolítica
6. Conservación de la temperatura
7. Corrección de la coagulopatía

El tratamiento común inicial en todos los casos de hemorragia obstétrica grave incluye:

- a. colocar como mínimo dos vías periféricas de calibre adecuado
- b. iniciar la expansión con 2000-3000 ml de soluciones cristaloides
- c. proveer oxígeno con alto flujo con máscara o cánula nasal
- d. transfusiones de sangre entera o glóbulos desplasmatisados
- e. corregir la causa de la coagulopatía, si la hubiere, y reponer los factores de coagulación

El retraso en iniciar la reanimación con fluidos intravenosos induce mayor liberación de citoquinas pro inflamatorias que condicionarán el grado de daño orgánico, ya finalizado el periodo de shock hipovolémico (Lee 2007).

### **Monitoreo vital básico durante el sangrado activo**

Comprende la determinación continua de los siguientes parámetros (Angele 2008):

- tensión arterial
- frecuencia y ritmo cardiaco
- oximetría de pulso
- presión venosa central (de ser posible)
- ritmo diurético horario
- temperatura central
- estado ácido base
- coagulograma básico
- ionograma plasmático: sodio, potasio, calcio
- lactacidemia
- hematocrito

### **Vías de acceso vascular**

#### Vías venosas periféricas

Las vías venosas periféricas son los accesos de elección para reponer la volemia. Se colocarán de preferencia en antebrazos y como mínimo dos vías de acceso venoso de calibre adecuado: 14 ó 16 que brindan un flujo suficiente en casos con hemorragias agudas

Catéter periférico 14 G	315 ml/min
Catéter periférico 16 G	210 ml/min
Catéter central 16 G	91 ml/ml

En presencia de sangrados obstétricos activos, no se colocarán catéteres para infusión en miembros inferiores; resultan poco efectivos por contribuir con el sangrado venoso pelviano.

#### Vías venosas centrales

No resultan imprescindibles para la reanimación inicial. Debemos considerar que su colocación en una enferma con severa descompensación hemodinámica es dificultosa por el colapso venoso existente y condiciona una pérdida de tiempo innecesaria en un periodo crítico para el tratamiento. Además es riesgoso por la posibilidad de provocar severas complicaciones: neumotórax o hemorragias internas en presencia de coagulopatías (Plaat 2008). En general resultan de mayor utilidad para el monitoreo de la presión venosa central, que para la administración de líquidos.

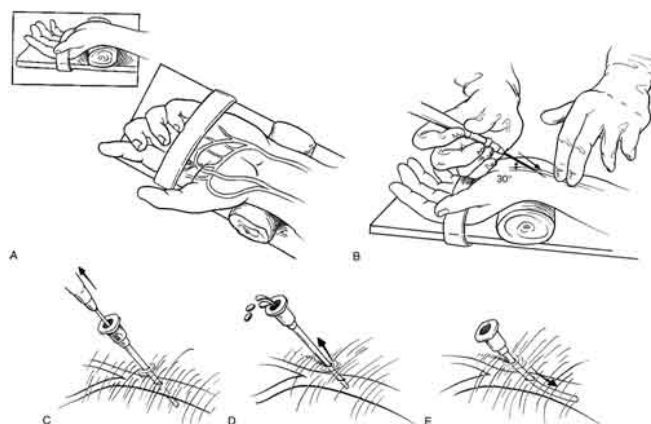
Diferente resulta es el planteo preventivo en aquellas pacientes con riesgo elevado de sangrado obstétrico masivo identificado en el periodo prenatal, como ocurre en presencia de acretismos placentarios. En estas circunstancias, la colocación electiva de una vía central antes de la cirugía, es una excelente opción para la provisión de flujos máximos a través de introductores de 7,5 French, y la medición seriada de la presión venosa central como un parámetro de referencia para la reposición racional del volumen administrado.

Catéteres que permiten elevados flujos en venas centrales requieren acondicionar la temperatura del líquido, previo a su administración (Iserson 1987)

Con la instalación de las vías venosas, se solicitarán estudios de laboratorio incluyendo el coagulograma básico y una muestra de sangre para el Servicio de Hemoterapia.

### Catéter radial

La utilización de un catéter arterial resultará de suma utilidad para: 1. determinar la tensión arterial con certeza, 2. registrar permanente la misma y 3. obtener muestras de sangre arterial para estudios seriados en el laboratorio (Gallos 2009).



### **Reposición de la volemia con soluciones electrolíticas**

Sin lugar a dudas, las soluciones electrolíticas constituyen el fluido ideal para la reposición inicial en presencia de una hemorragia aguda. Tres motivos sustentan esta aseveración.

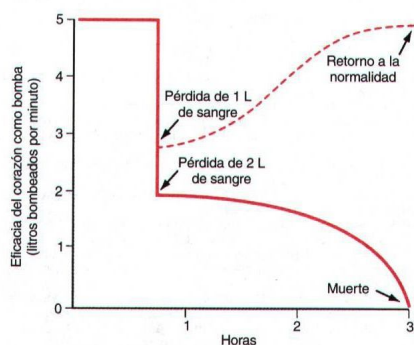
1. Su disponibilidad inmediata y universal, ante una situación donde existe una directa relación entre la demora para iniciar el tratamiento y la mortalidad.
2. La reposición inicial de la volemia no solo considerará el monto de la hemorragia, además deberá restituir un volumen considerable de líquido inicialmente transferido desde el intersticio. Este último representa el 75% del espacio extracelular.
3. Considerando que, luego de una hemorragia aguda, existe enlentecimiento en la microcirculación con aglutinación globular; el aporte de soluciones electrolíticas favorece la recuperación de la viscosidad sanguínea y mejora la circulación capilar.

Por lo tanto se iniciará la reposición de la volemia en forma precoz, a partir del inicio del sangrado, mediante el uso de cristaloides cuyo monto guardará una proporción de 3:1 con relación a las pérdidas medidas y/o estimadas.

Teniendo en cuenta que se considera hemorragia grave a aquella que supera 1.000 mL y que, por lo general, esta pérdida sanguínea se asocia con hipotensión arterial, en presencia de alguna de estas dos condiciones, el volumen y el ritmo de infusión inicial será 50 ml/kg peso en 10-15 minutos, que representa la cantidad de 3000 ml aproximadamente.

Además de comenzar con la reposición de la volemia, esta expansión inicial constituye una prueba diagnóstica para determinar la gravedad de la descompensación hemodinámica inicial.

- Si la tensión arterial se estabiliza, la reposición de fluidos continuará de acuerdo con las pérdidas;
- Si la tensión arterial se recupera en forma transitoria y luego vuelve a descender o, peor aún,
- Si no se eleva, indica la necesidad de poner en marcha el protocolo para hemorragias masivas y potencialmente exanguinantes sin más demora (figura 4) (Plaat 2008).



**Figura 4.** La pérdida sanguínea de 1.000 ml asociado a hipotensión arterial, determina un punto crucial en el cual la adecuada reposición recuperará la estabilidad hemodinámica mientras se procede a cohibir el sangrado. Omitir la identificación oportuna de esta situación expone a la paciente a riesgo inminente de muerte en la medida que el sangrado persista sin reposición adecuada. *Modificado de Guyton 1996.*

La alternancia de normo-hipo tensión también es un indicador de resucitación insuficiente (Mackersie 2010).

En relación con el shock hemorrágico vinculado con el trauma, se discutió si esta reposición inicial intensa debe continuar cuando el control de la hemorragia aún no fue logrado (Cannon 1918). En la teoría una resucitación enérgica en una enferma con sangrado incontrolado podría incrementarlo al provocar la disrupción de trombos blandos recién formados y favorecer la coagulopatía por hemodilución. Este planteo parece mas apropiado para la resucitación pre hospitalaria, que en el ámbito de la sala de partos o en el quirófano, donde todas las medidas para cohibir la hemorragia se encuentran en ejecución. Por otra parte, deberá tenerse en cuenta que, con una reposición insuficiente de la volemia, el shock persistirá con riesgo a agravar la condición de la gestante.

También quedó descartada una propuesta de reanimación llevando la disponibilidad de oxígeno a valores supra normales (Shoemaker 1988). La disponibilidad de oxígeno tisular, se relaciona con el volumen minuto cardíaco y la concentración de hemoglobina; intentando obtener el valor más alto como fuera posible, mediante el aporte de soluciones parenterales, glóbulos rojos y drogas inotrópicas. Estudios posteriores demostraron que este accionar no mejoró el pronóstico e incremento el desarrollo de algunas complicaciones como el distrés respiratorio del adulto o el síndrome compartimental. Esta situación resultaría agravada en el embarazo y el puerperio

inmediato si tenemos en cuenta la disminución fisiológica que exhibe la presión oncótica al final de la gestación, y la disminución de la viscosidad sanguínea que se provoca con el aporte de grandes cantidades de solución salina normal (Kumar 2004).

La reposición con fluidos tomando como referencia parámetros hemodinámicos y metabólicos es la más aconsejada en estas situaciones. Habitualmente se considera a la tensión arterial sistólica como principal referente hemodinámico para la reanimación de enfermas obstétricas con sangrado. Sin embargo esta aproximación al objetivo propuesto, resulta insuficiente. En algunos casos, con tensión arterial normal la hipovolemia persiste como consecuencia de una reposición insuficiente, con hipoperfusión tisular que conduce al daño celular severo. Expresión de esta afirmación, es la presencia de acidosis metabólica, exceso de bases negativos e intensa lactacidemia que podrán coexistir con normo-tensión.

La reposición de la volemia es adecuada si se cumplen todos siguientes requisitos:

- Tensión arterial sistólica 90 mmHg o mayor
- Lactacidemia normal o en descenso
- Exceso de bases normal con pH cercano a 7.4
- Presión venosa central entre 8-12 cm H<sub>2</sub>O
- Diuresis igual o mayor de 40 ml/hora
- Adecuada perfusión tisular

En un estudio prospectivo randomizado, efectuado en pacientes con shock hemorrágico se consideraron dos grupos, en uno de ellos la TA sistólica se mantuvo por encima de 100 mmHg, en el otro la reposición restrictiva de fluidos la mantuvo por encima de 80 mmHg hasta el control de la hemorragia. No se observaron diferencias entre los grupos en cuanto a la mortalidad, y la hemorragia fue controlada con mayor rapidez en el último grupo (Jarrar 1999).

Aunque convenido de manera arbitraria, consideramos que una tensión arterial sistólica de 90 mmHg será suficiente en mujeres jóvenes sin patología previa que presenten hemorragia obstétrica. Logrado este primer objetivo, deberán cumplirse los cinco restantes arriba referidos, en su totalidad.

La taquicardia es un indicador más sensible que la hipotensión como expresión de hipovolemia, sin embargo, en estas circunstancias la respuesta se ve alterada por drogas analgésicas, sedantes y anestésicas. Por el contrario, la taquicardia sin hipotensión podrá expresar la respuesta adrenérgica ante el dolor.

El término "índice de shock" se refiere a la relación entre la frecuencia cardiaca y la presión arterial sistólica. Un valor mayor de 0,9 identifica pacientes con inestabilidad hemodinámica (Cocchi 2007).

El valor de la presión venosa central podrá usarse como orientación para la reposición. Sin embargo deberá quedar en claro que podrá exhibir valores normales con mala perfusión tisular, o bien resultar baja con buena perfusión en presencia de estados hiperdinámicos –SIRS–.

Un ritmo urinario menor 0,5 ml/kg/hora será considerado inadecuado, y resulta un parámetro que orienta sobre el grado de repleción intravascular, salvo que surja necrosis tubular aguda.

El lactato sérico es el mejor indicador disponible para evaluar el metabolismo celular anaeróbico, en ausencia de otras causas que pudieran elevar sus valores como convulsiones o el trabajo muscular respiratorio incrementado. Los valores de lactacidemia predicen la morbi-mortalidad con mayor precisión que el exceso de bases (Cocchi 2007, Dutton 2007)

Antes de considerar las características de las soluciones electrolíticas, dejamos aclarado que se contraindica el uso de fluidos hipo-osmolares, como la dextrosa, como así también de aquellos que pudieran interferir con el mecanismo de la coagulación, tal como sucede con los dextrans y los almidones de alto peso molecular.

Las soluciones cristaloides se distribuyen rápidamente en todos los compartimientos, por esta razón solo el 16% del volumen administrado permanecerá en el espacio intravascular transcurridos 30 minutos y el 11% a los 60 minutos medidos desde su administración (Mc Ilroy 2003)

La solución salina normal (SSN) contiene exceso de cloro y con su acidez contribuye al descenso del pH cuando es administrada en volúmenes superiores a 3.000 ml. La solución de Ringer posee al menos dos ventajas, en primer lugar contiene calcio que favorece la contractilidad cardiaca y disminuye la acción anticoagulante del citrato que acompaña la sangre de banco, y en segundo término carece de exceso de cloro (111 mEq/l contra 154 mEq/l) y la baja acidez de la solución salina normal. Con la intención de mejorar su composición, Hartmann adicionó lactato de sodio, aumentando el pH a 6-7,5 que con función hepática normal, el organismo convertirá en bicarbonato (Makro 2003).

Por lo expuesto la solución de Ringer lactato (SRL), similar a la solución de Hartmann, tiene amplia difusión para el tratamiento de la reposición de la volemia. Sin embargo, de no disponer de la misma, la solución salina normal deberá indicarse sin demora.

Se estudió en animales, las diferencias existentes entre la SRL y la SSN con relación a los efectos que ambas provocan sobre el agua pulmonar extravascular. No se observaron diferencias cuando las cantidades administradas resultaron menores de 250 ml/kg. Cuando ese monto fue superado, el agua en el intersticio pulmonar fue mayor en el grupo expandido con SSN (Sakka 2009). Esta diferencia resultaría del aumento de la permeabilidad vascular y la vasodilatación periférica secundaria a acidosis que se produce cuando grandes cantidades de SSN se administran. En la práctica médica esta situación se presenta únicamente ante hemorragias exanguinantes. A pesar del resultado referido, la difusión alveolo-capilar de oxígeno no resultó afectada (Sakka 2009).

En fecha reciente se demostró que la solución de Ringer ejerce efectos deletéreos sobre la inmunidad, al potenciar la injuria celular causada por efectos del shock. Esta solución contiene lactato racémico, uno de cuyos constituyentes, el isómero D promueve la activación de los neutrófilos. La injuria tisular mediada por neutrófilos fue identificada como uno de los principales mecanismos de disfunción orgánica post resucitación (Alam 2007). Esta activación sería atenuada por la sustitución del lactato racémico por el isómero L o por  $\beta$  hidroxibutirato.

### **Solución salina hipertónica**

El uso de soluciones salinas hipertónicas (SSH) como expansoras de la volemia se inició en 1980. Por su capacidad para movilizar líquido desde el intersticio al espacio intravascular, 250 ml de solución salina al 7,5% logra resultados comparables a la administración de 2.000 a 3.000 ml de solución salina normal al 0,9%. Younes (1992) obtuvo con ese monto de SSH una expansión plasmática del 24%, que equivale al desplazamiento de 450 a 800 ml de agua hacia el espacio intravascular.

Además carece de efectos perjudiciales sobre la inmunidad. No provoca activación de los neutrófilos, y se observa menor injuria pulmonar e intestinal (Alam 2007). Como efecto adverso, es capaz de generar hipernatremia.

En la práctica asistencial, numerosos estudios no mostraron ventaja alguna de la solución salina hipertónica con respecto a la isotónica (Angele 2008), salvo en aquellos casos que presentan edema cerebral (Younes 1992). Aún no se encuentra disponible para su uso.

### **Uso de soluciones con coloides sintéticos**

Podrá asociarse soluciones coloides del tipo poligelina o almidón en proporción de 1:3 con respecto a los cristaloides. Los dextrans y los almidones de alto peso molecular están formalmente contraindicados cuando el volumen a infundir es elevado.

Las gelatinas con puentes de urea en solución electrolítica lograron amplia difusión en nuestro medio para la reposición de la volemia. Los efectos sobre la tensión arterial dependen de la concentración de gelatina. El producto es eliminado en su mayor parte por vía renal al cabo de 2-3 horas.

El hidro-etil-almidón al 6% (iso-oncótico), con baja sustitución molar (menor 0,5) y bajo peso molecular (menor de 200 kD) es otro coloide sintético que al igual que el anterior se administra en proporción 1:3 con respecto a las soluciones cristaloides.

Sus moléculas son fraccionadas por la amilasa sérica y eliminadas por vía renal. La concentración plasmática desciende a la mitad al cabo de tres horas. Otras fórmulas diferentes a la mencionada se vincularon con alteraciones de la coagulación y fallo renal (Boldt 2009, Hartog 2009). Se refirió reducción del F-VIII y F-VII circulan, deterioro de la función plaquetaria y prolongación del aPTT (Hartog 2009) cuando los volúmenes de infusión sobrepasaron 1.500 ml.

### **Albúmina sérica humana**

La albuminemia es responsable del 80% de la presión oncótica del plasma. Cada gramo de albúmina circulante tiene una capacidad de fijación de agua de 18 ml.

Sin embargo, no ofrece ventajas con respecto a los coloides sintéticos (Schierhout 1998), y es de elevado costo. Otro riesgo radica en la transmisión de enfermedades infecciosas, por contaminación del producto con componentes virales o priones. Las reacciones anafilactoides, con una incidencia de 0,1%, son habitualmente leves.

Estudios efectuados con el uso de albúmina humana como expansor de la volemia se asociaron con un incremento del riesgo de muerte 1,68 veces comparado con las soluciones de cristaloides

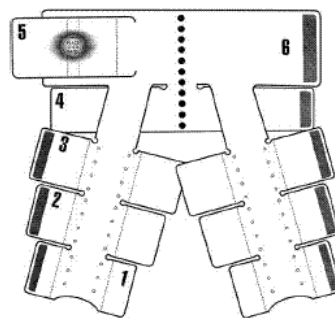


(Cochrane 1998, Offringa 1998). Este efecto se vincula con el pasaje de la albúmina hacia el compartimiento intersticial, incrementando el edema durante la hipovolemia y exacerbando la falla cardíaca y respiratoria (Angele 2008).

### **Medida adicional para redistribuir la volemia**

#### Uso de pantalones no neumáticos anti-shock

Consiste en un dispositivo de compresión re-usable que se aplica sobre ambos miembros inferiores, pelvis y abdomen, en el periodo puerperal (Miller 2007). También se utilizó en grávidas con feto muerto o no viable (embarazo ectópico, aborto incompleto, ruptura uterina, desprendimiento placentario) (Hensleigh 2002, Brees 2004, Miller 2008). Mediante la presión ejercida sobre la vasculatura venosa, se consigue derivar a la región supradiaphragmática un volumen de sangre adicional con el fin de redistribuirla en órganos vitales. Desde el punto de vista práctico su acción es semejante a la de una autotransfusión de hasta 1.500 a 2.000 ml (Hensleigh 2002). Los primeros que se comercializaron eran neumáticos, con una presión variable de acuerdo a los requerimientos. La sobrepresión inadvertida generó complicaciones y fueron reemplazados por pantalones no neumáticos, contruidos en paneles de neopreno con cierres tipo Velcro que ejercen una presión de 20 a 40 mmHg, suficiente para comprimir el sistema venoso e incrementar el retorno central y la precarga (Bagga 2006). Así mismo, esa presión reduciría el diámetro de las arterias y en consecuencia el flujo sanguíneo por debajo del diafragma (Miller 2006) comprobado mediante ecografía Doppler. El panel abdominal (con el número 5 en la figura) posee esferas flexibles que ejercen directa presión sobre el útero contribuyendo con la hemostasia, sin necesidad de bombas neumáticas. La región perineal queda libre y la cirugía abdominal podrá efectuarse liberando solo el panel superior (Miller 2008).



Los primeros estudios controlados, demostraron una reducción del sangrado del orden del 50% (Miller 2006, Lalonde 2006) incluyendo enfermas con pérdidas hemáticas superiores a 1.500 ml (Miller 2006). Dentro de los cinco minutos de colocado el dispositivo, las enfermas recuperaron tensión arterial media de 70 mmHg o más (Hensleigh 2002). La diuresis horaria será monitorizada. El retiro del dispositivo se efectúa luego de 2 o mas horas de estabilidad hemodinámica, liberando el panel inferior a nivel de los tobillos, uno por vez cada 15 minutos, mientras se realizan los controles, y evitando la caída de la tensión sistólica en mas de 20 mmHg y/o el incremento de las pulsaciones en mas de 20 latidos/minuto (Brees 2004). Las pacientes tuvieron colocado el dispositivo entre 12 y 36 horas (Hensleigh 2002). Los últimos ensayos confirman la utilidad del dispositivo al limitar las pérdidas sanguíneas y la mortalidad materna vinculada con el shock (Miller 2009, Miller 2010).

Se considera una medida útil que contribuye a la estabilización hemodinámica transitoria hasta implementar las medidas definitivas y/o para mejorar las condiciones en el traslado a centros de mayor complejidad (Brees 2004). La colocación del dispositivo precede a la expansión de la volemia, limitando de este modo la posibilidad de incrementar el sangrado luego de recuperar la tensión arterial (Brees 2004). La presencia de feto viable, la estenosis mitral y la insuficiencia cardíaca descompensada constituyen contraindicaciones para su uso (Hensleigh 2002, Brees 2004).

## Aspectos actuales de la reanimación en presencia de shock hemorrágico

a. La reanimación "clásica" inicial incluye la reposición de la volemia mediante soluciones cristaloides en función de los parámetros vitales, seguido de la reposición de la masa globular de acuerdo con los valores del hematocrito o la determinación de la hemoglobinemía. Esta etapa es seguida de la denominada "resuscitación secundaria" destinada a la corrección de la hipotermia, la acidosis y la coagulopatía.

b. La reanimación actual o "resuscitación para el control de daños" incluye el concepto de hipotensión permisiva, la prevención de la hipotermia desde el inicio del tratamiento, la corrección inmediata de la acidosis dentro de pautas ya establecidas y la administración temprana de plasma fresco en proporción cercana a 1:1 con los glóbulos rojos, seguido de concentrado de plaquetas; evitando así el desarrollo de una coagulopatía dilucional.

c. La incorporación de la denominada "cirugía para el control de daños" constituye otro avance significativo en presencia de hemorragias masivas o exanguinantes, técnica mediante la que se difiere el tratamiento quirúrgico definitivo hasta asegurar el control de la, así llamada, "triada de la muerte": acidosis, hipotermia y coagulopatía.

d. A título informativo se menciona la "resuscitación suspendida", como una serie de procedimientos, aún en etapa experimental, que tiene por finalidad preservar la viabilidad del organismo en su conjunto en presencia de paro cardíaco o shock. Incluye la técnica de by-pass cardiopulmonar, la hipotermia inducida, la utilización de drogas específicas y fluidos intravenosos, hasta obtener el control de la hemorragia (Tisherman 2004).

## Conceptos destacados

- *En el periodo inicial del tratamiento, la reposición con fluidos intravenosos resulta más importante que la recomposición de la masa globular, considerando que la enferma fallecerá por hipovolemia antes que por anemia aguda.*
- *Una pérdida de la volemia de hasta 20-30%, podrá reemplazarse con soluciones electrolíticas o expansores del tipo de las poligelinas. Se iniciará la reposición en forma precoz, a partir del inicio del sangrado, mediante el uso de cristaloides cuyo monto guardará una proporción de 3:1 con relación a las pérdidas medidas y/o estimadas*
- *Si la tensión arterial se estabiliza la reposición de fluidos continuará de acuerdo con las pérdidas; si la tensión arterial se recupera en forma transitoria y luego vuelve a descender o, peor aún, si no se eleva, indica la necesidad de poner en marcha el protocolo para el tratamiento de hemorragias masivas y potencialmente exanguinantes sin más demora*
- *La solución de Ringer posee al menos dos ventajas, en primer lugar contiene calcio que favorece la contractilidad cardíaca y disminuye el efecto anticoagulante del citrato que acompaña la sangre de banco, y en segundo término carece del exceso de cloro de la solución salina normal*
- *Iniciada la reposición con cristaloides, se continuará con sangre entera, o glóbulos desplasmatisados, de acuerdo con las pérdidas estimadas o medidas, el estado hemodinámico de la paciente y el valor del hematocrito*

- Si la hemorragia continúa, la reposición globular seguirá, mientras se mantiene la expansión con cristaloides y/o coloides en cantidad decreciente, siendo reemplazados por plasma fresco congelado para evitar el desarrollo de la coagulopatía dilucional
- Mientras el sangrado persista, este tratamiento no deberá interrumpirse en ningún momento, sin considerar el lugar donde la paciente se encuentre: sala de partos, quirófano, sala de hemodinamia o durante un eventual traslado a un centro de tercer nivel
- En presencia de una hemorragia obstétrica activa, la resucitación intensa y continua no sustituye ni deberá demorar el control manual o quirúrgico de la hemorragia que adquiere carácter prioritario sobre cualquier otra medida
- Los accesos venosos periféricos son de elección para reponer la volemia. Se colocarán de preferencia en antebrazos y como mínimo dos vías de acceso venoso de calibre adecuado: 14 ó 16 que brindan un flujo suficiente en casos con hemorragias agudas
- La utilización de un catéter arterial resultará de suma utilidad para determinar la tensión arterial con certeza, registro permanente de la misma y obtener muestras de sangre arterial para estudios seriados en el laboratorio
- Se considera a los pantalones anti-shock no neumáticos una medida útil que contribuye a la estabilización hemodinámica transitoria hasta implementar las medidas definitivas y/o mejorar las condiciones de traslado a centros de mayor complejidad

## Referencias

- Alam H, Rhee P. New developments in fluid resuscitation. *Surg Clin N Am* 2007;87:55-72
- Angele M, Schneider C, Chaudry I. Bench to bedside review: latest results in hemorrhagic shock. *Critical Care* 2008;12:218
- Bagga R, Jain V. The impact of postpartum haemorrhage in "near miss" morbidity and mortality in developing countries. *Eur J Obstet Gynaecol* 2006;2:161-169
- Boldt J. Hydroxyethylstarch can be safely used in the intensive care patient, the renal debate. *Intensive Care Med* 2009;35:1331-1336
- Brees C, Hensleigh P, Miller S, Pelligra R. A non-inflatable anti-shock garment for obstetric hemorrhage. *Int J Gynecol Obstet* 2004;87:119-124
- Cannon W, Faser J, Collew E. The preventive treatment of wound shock. *JAMA* 1918;47:618
- Cocchi M, Kimlin E, Walsh M, Donnino M. Identification and resuscitation of trauma patients in shock. *Emerg Med Clin N Am* 2007;25:623-642
- Cochrane Injuries Group Albumin Reviewers. Human albumin administration in critically ill patients: systematic review of randomised controlled trials. *Br J Med* 1998;317:235-240
- Dutton R. Current concepts in hemorrhagic shock. *Anesthesiology* 2007;25:223-34
- Gallos G, Redai I, Smiley R. The role of the anesthesiologist in the management of obstetric hemorrhage. *Semin Perinat* 2009;33:116-123
- Gruber U. Reposición de la volemia en los estados de shock. Ed Científico Médica. Barcelona 1971.
- Hartog C, Reinhart K. Hydroxyethylstarch solutions are unsafe in critically ill patients. *Intensive Care Med* 2009;35:1337-1342
- Hensleigh P. Anti-shock garment provides resuscitation and haemostasis for obstetric haemorrhage. *Br J Obstet Gynaecol* 2002;109:1377-1384

- Iserson K, Reeter A. Rapid fluid replacement for severe hypovolemia. Human subject trials. *West J Med* 1987;146:313-315
- Jarrar D, Chaudry I, Wang P. Organ dysfunction following hemorrhage in sepsis: mechanisms and therapeutic approaches. *Int J Mol Med* 1999;4:575-583
- Kumar A. Effect of large volume infusion on left ventricular volumes, performance and contractility parameters in normal volunteers. *Int Care Med* 2004;30:1361-1369
- Lee C, Chang I, Yen Z, Hsu C et al. Delayed fluid resuscitation in hemorrhagic shock induces proinflammatory cytokine response. *Ann Emerg Med* 2007;49:37-44
- Mackersie R. Pitfalls in the evaluation and resuscitation of trauma patient. *Emerg Med Clin N Am* 2010;28:1-27
- Macphail S, Talks K. Massive post-partum haemorrhage and management of disseminated intravascular coagulation. *Curr Obstet Gynaecol* 2004;14:123-131
- Mc Ilroy D, Kharasch E. Acute intravascular volume expansion with rapid administered crystalloid or colloid in the setting of moderate hypovolemia. *Anesth Analg* 2003;96:1572-1577
- Makro P, Gabrielli A, Caruso L. Too much lactate or too little liver? *J Clin Anesthesia* 2004;16:389-395
- Miller S, Hanza S, Bray E, Lester F, Gibson R et al. First aid for obstetric haemorrhage: the pilot study of the non-pneumatic anti-shock garment in Egypt. *Br J Obstet Gynaecol* 2006;113:424-429
- Miller S, Turan J, Ojengbede A, Ojengbede O et al. The pilot study of the non-pneumatic anti shock garment in women with severe obstetric hemorrhage: combined results from Egypt and Nigeria. *Int J Gynecol Obstet* 2006;94:S154-S156
- Miller S, Ojengbede A, Turan J, Ojengbede O, Butrick E, Hensleigh P. Anti-shock garments for obstetric haemorrhage. *Curr Women's Health Rev* 2007;3:3-11
- Miller S, Martin H, Morris J. Anti-shock garment in postpartum haemorrhage. *Best Pract Res CI Obstet Gynaecol* 2008;22(6):1057-1074
- Miller S, Ojengbede O, Turan J, Morhason-Bello I, Martin H, Nsima D. A comparative study of the non-pneumatic anti-shock garment for the treatment of obstetric hemorrhage in Nigeria. *Int J Gynecol Obstet* 2009;107:121-125
- Miller S, Fathalla M, Youssif M, Turan J, Camlin C et al. A comparative study of non-pneumatic anti-shock garment for the treatment of obstetric hemorrhage in Egypt. *Int J Gynecol Obstet* 2010;109:20-24
- Mohan D, Milbrandt E, Alarcon L. Black Hawk Down: the evolution of resuscitation strategies in massive traumatic hemorrhage. *Critical Care* 2008;12:305
- Offringa M. Excess mortality after human albumin administration in critically ill patients. *Br J Med* 1998;317:223-224
- Plaat F. Anaesthetic issues related to postpartum haemorrhage. *Best Pract Res CI Obstet Gynaecol* 2008;22(6):1043-1056
- Sakka S. Resuscitation of hemorrhagic shock with normal saline versus lactated Ringer's: effects on oxygenation, extravascular lung water, and hemodynamics. *Critical Care* 2009;13:128
- Schierhout G, Roberts I. Fluid resuscitation with colloids or crystalloids solutions in critically ill patients: a systematic review of randomised trials. *Br J Med* 1998;316:961-964
- Selo-Ojeme D. Primary postpartum haemorrhage. *J Obstet Gynaecol* 2002;22(5):463-469

- Shoemaker W, Appel P, Kram H et al. Prospective trial of supranormal values of survivors as therapeutic goals in high-risk surgical patients. *Chest* 1988;94:1176-1186
- Tisherman S. Suspended animation for resuscitation from exsanguinating hemorrhage. *Crit Care Med* 2004;32(2):S46-S50
- Younes R, Aun F, Accioly C, Casale L et al. Hypertonic solutions in the treatment of hypovolemic shock: a prospective, randomized study in patients admitted to the emergency room. *Surgery* 1992;111:380-385

## CAPITULO 7

### Terapéutica Transfusional

En algunos países, como EEUU, se aprecia un aumento progresivo de los requerimientos transfusionales en pacientes con atonía uterina, representando esta última la principal causa de sangrado obstétrico (figura1).

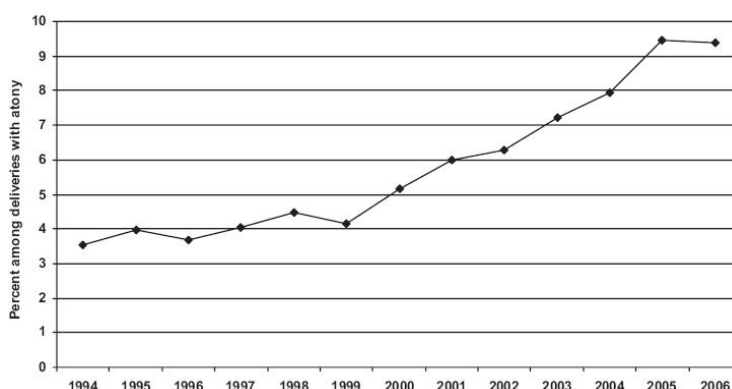
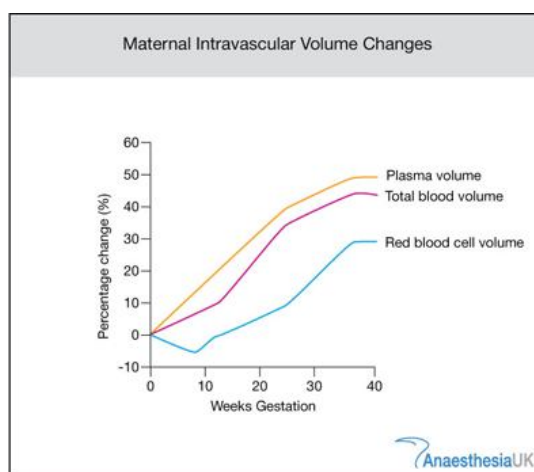


Figura 1. Porcentaje de transfusiones en enfermas con hemorragias obstétricas por atonías. Callaghan 2010

En el presente capítulo se expone únicamente el tema referido a la reposición del volumen sanguíneo. El uso de otros hemoderivados para tratamiento de las coagulopatías hemorrágicas se analizó en el tomo I.

#### Modificaciones fisiológicas de la volemia en el embarazo

A partir de la 7ª semana de gestación, ya se aprecia un aumento del volumen sanguíneo de 11%, que se incrementa en el transcurso del embarazo hasta llegar a su valor máximo en la 32ª semana (Clapp 1988). La volemia aumenta entre 35-40% durante el embarazo normal, (figura de la derecha) que representa 1000-1600 mL aproximadamente. Otros autores consignaron valores por encima del referido: 44-48% por encima de los valores pre-gestacionales (Pritchard 1965). El mayor cambio se aprecia en mujeres de talla grande y también se relaciona en forma directa con el peso fetal y el número de fetos (Hyttén 1963, Pritchard 1965, Rovinsky 1965). Así, estos valores se elevan a 51-61% en embarazos gemelares (Pritchard 1965).



El principal beneficio de esta hipervolemia es compensar las pérdidas hemáticas vinculadas con la hemorragia durante el parto. El incremento del volumen sanguíneo comprende al plasma y a la masa eritrocitaria. La denominada anemia gravídica no se presenta en la mujer que recibe suplementos de hierro durante el embarazo. En estas circunstancias la caída del hematocrito resulta de la mayor proporción en el incremento del volumen plasmático en relación con la masa eritrocitaria. El volumen plasmático aumenta de un valor pre-gestacional de 40 mL/kg a 70 mL/kg al final del embarazo, mientras que el volumen eritrocitario pasa de 25 a 30 mL/kg peso. La máxima hemodilución ocurre entre las semanas 30ª y 32ª. Usualmente el hematocrito se estabiliza entre 33-38% con una concentración de hemoglobina de 11-12 g/100 mL.

Si bien la anemia relativa se traduciría en una disminución en la capacidad de la hemoglobina para el transporte de oxígeno, la disponibilidad del mismo se mantiene debido al incremento del gasto cardíaco. Además existe disminución de la viscosidad de la sangre, desplazamiento hacia la derecha de la curva de disociación de oxi-hemoglobina y aumento del flujo regional por vasodilatación sistémica. La disminución de la viscosidad sanguínea es el factor más importante que favorece la circulación intervellosa placentaria y evita la trombosis local (Little 2005).

Algunos autores atribuyen el incremento de la volemia a causas multifactoriales:

1. caída de la resistencia vascular sistémica, que activa la restauración del volumen sanguíneo (Dukekot 1993). El estímulo que conduce a esta vasodilatación es desconocido.
2. incremento hasta 10 veces de los niveles de aldosterona al final de la gestación, si bien su efecto kaliurético se encuentra inhibido por la acción de otras hormonas (Wilson 1980).
3. a pesar de la caída de la osmolaridad el umbral para la sed se encuentra aumentado, estimulando la ingesta de líquido (Davison 1988).

Por acción de la aldosterona, la acumulación total de sodio es 500-900 mEq y la retención hídrica entre 6-8 litros, durante todo el embarazo (Seitchik 1967). Por su parte, el incremento de la masa globular resultaría de la acción de un factor placentario similar hormona de crecimiento, progesterona y tal vez prolactina (Longo 1983). Los niveles de eritropoyetina aumentan al doble con respecto a la mujer no gestante (Esler 2003).

### **Requerimientos transfusionales**

El número de pacientes con requerimientos transfusionales en el periodo peri-parto oscila entre 0,4% y 1,6% (ACOG 2006). En el Parkland Hospital, sobre 66.369 nacimientos, el 2,3% de las mujeres recibió hemoderivados, el 43% sangre entera, 39% transfusiones de GR y 19% combinaciones de diversos productos (Alexander 2009). Mas pacientes reciben transfusiones de sangre con la primera cesárea: 3,2%, que en las subsiguientes: 2,2% (Rouse 2006, Bonano 2008). La posibilidad de recibir transfusiones aumenta en el grupo de pacientes con trastornos adherenciales de la placenta, desprendimiento placentario y coagulopatías (Ries 1998). La anemia previa, definida como hematocrito menor de 25% y la placenta previa fueron los factores de riesgo más significativos que aumentaron la posibilidad para recibir transfusiones (Rouse 2006). Un grado leve de anemia no incrementa la posibilidad de recibir transfusiones cuando las pérdidas sanguíneas resultan normales (Sherard 2001), evitando la necesidad de transfundir en el periodo postparto, tomando como referencia únicamente el valor del hematocrito (Silverman 2004, Petersen 2002)

Al final del embarazo existe un incremento del consumo de oxígeno materno del orden de 16% (Plaat 2008). En presencia de hemorragia aguda, el objetivo de la transfusión con GR es restaurar la capacidad de transporte de oxígeno para cumplir con las demandas tisulares. Por tal motivo, las transfusiones de GR no deberán usarse cuando la capacidad de transporte de oxígeno es adecuada (Salazar 2003). En consecuencia, su administración será guiada por la estimación o medición del volumen del sangrado y la condición clínica de la enferma, más que por el valor absoluto del hematocrito.

### **Medidas preventivas**

La detección de anemia crónica durante el embarazo merece especial consideración ante la posibilidad que durante el parto se presente una hemorragia obstétrica grave (Esler 2003). Las anemias carenciales, con hemoglobinemias menores de 11 g/dl serán corregidas en el periodo prenatal mediante el aporte de hierro, ácido fólico y/o vitamina B<sub>12</sub> según corresponda. Si la enferma ingresare con trabajo de parto y anemia crónica con hemoglobinemia menor de 8 g/dl, se dispondrá de inmediato la preparación de 2 unidades de GR isogrupo compatibilizadas, considerando que con las pérdidas usuales el hematocrito descenderá hasta su valor crítico.

En aquellos casos que se presenten con una patología potencialmente exanguinante, como el acretismo y la placenta previa (Reyal 2004), dispondremos en quirófano de un mínimo de 4 unidades de GR isogrupo compatibilizadas y en el banco de suficiente cantidad como se estime necesario, para su pronta utilización.

La pre-donación de sangre autóloga es una opción que se brinda a aquellas mujeres en la que se presume elevado riesgo de hemorragia obstétrica grave y pacientes con grupos sanguíneos infrecuentes. Las repercusiones maternas durante el procedimiento resultan mínimas y la relación entre la tensión arterial sistólica/diastólica fetal umbilical se mantiene sin cambios, cuando el procedimiento se efectúa de acuerdo con el volumen y velocidad de extracción aconsejado (Fuller 2007). Tampoco se observaron cambios en la frecuencia fetal durante y después del procedimiento (Kruskall 1987).

Algunos recomiendan efectuar este procedimiento cuando el riesgo de transfusión es 10%, otros aconsejan realizarlo en presencia de un riesgo de 50% o más (Esler 2003). Es conveniente comenzar con las donaciones a partir de la 32ª semana de gestación (Esler 2003, Yamada 2005), extrayendo 400 ml semanales hasta obtener un volumen total de 1200 a 1500 ml (Yamada 2005). La recuperación semanal de la masa globular sin suplemento de hierro por vía oral es 11% y 19% con el aporte del mineral, por lo tanto insuficiente para reponer el hematocrito materno, que no deberá bajar de 31% en ningún momento. La administración de eritropoyetina aumenta esos valores hasta 50% (Esler 2003).

En la práctica médica, solo el 46% de las enfermas podrán donar más de una unidad de glóbulos, debido a la caída en el valor del hematocrito o el escaso tiempo disponible (Kruskall 1987). En algunas instituciones se estableció un programa de pre-donación para casos con placenta previa o con inserción baja sin sangrado. El 39% de las enfermas participaron del mismo, comprobándose una disminución de transfusiones homólogas de 27% a 8% (Yamada 2005).

La preeclampsia es una contraindicación formal para llevar a cabo el procedimiento (Goodnough 2005).



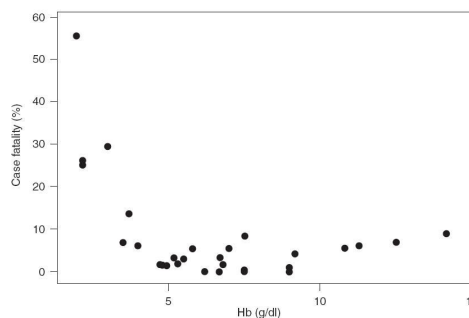
La hemodilución aguda normovolémica es una técnica mediante la que, inmediatamente antes de comenzar la operación cesárea, se extrae un promedio de sangre cercano a 1.000 ml mientras la volemia es sostenida por medio de la infusión de cristaloides en proporción 3:1 con relación al volumen extraído, o con la reposición de coloides en cantidad isovolumétrica (Monk 2005, Fuller 2007, Gallos 2009). Con esta técnica, el gasto cardíaco aumenta, también la extracción periférica de oxígeno, mientras la viscosidad sanguínea se reduce. La disponibilidad de oxígeno disminuye en la medida que el hematocrito baja, motivo por el que el procedimiento fue cuestionado en embarazadas (Jansen 2005).

Los cambios agudos que pudiera provocar sobre la perfusión de órganos abdominales (Monk 2005) y las modificaciones en la hemodinamia útero-placentaria y probables consecuencias fetales, aún no fueron demostrados. El valor de hemoglobina mínimo aconsejado para llevar a cabo el procedimiento es 12 gr/dl (Monk 2005), que no todas las gestantes alcanzan. Estella (1997) efectuó el procedimiento en una enferma testigo de Jehová que debía someterse a una cesárea histerectomía por placenta pércreta. Durante un periodo de 55 minutos se extrajeron 1.300 ml de sangre que fueron repuestos con 4.200 ml de solución de Ringer, mientras se efectuaba el monitoreo fetal. El hematocrito inicial fue 41% y el medido post procedimiento 31%. No se realizó estudio del flujo placentario durante el mismo.

### Hematocrito adecuado

Estudios en animales, mediante hemodilución normovolémica, permitieron establecer que la disponibilidad de oxígeno crítica de 10 ml de oxígeno por minuto por kg de peso, se alcanza con hemoglobinemias tan bajas como 4g/dL. En voluntarios sanos, la hemoglobina fue descendida a valores de hasta 5g/dl sin desarrollar hipoxia tisular (Esler 2003). En estas circunstancias se aprecia disminución de la resistencia vascular periférica, con aumento del índice cardíaco, aunque sin cambios en el consumo de oxígeno ni elevación de los valores de lactato sérico. En otro estudio se logró bajar la concentración de hemoglobina hasta 4 g/dl, disminuyendo la disponibilidad de oxígeno a 7,3 ml/min/kg sin evidencias de oxigenación sistémica inadecuada (Gutiérrez 2004). Valores de hemoglobina inferiores al referido se vinculan con mortalidad en aumento (Herbert 2004) (figura 3)

**Figura 3.** Relación entre la concentración de hemoglobina y la mortalidad. *Brabin 2001*



El umbral mínimo de hematocrito tolerable es individual para cada sujeto, pero tomando a favor un pequeño margen de seguridad, podríamos afirmar que hemoglobinemias entre 7 y 8 g/dl resultarán adecuadas para una mujer con función cardíaca y respiratoria normal (Bloom 1997, Htal Italiano 2004, Ward 2004, Herbert 2004, Matot 2004, Corwin 2005). Durante la anemia aguda se requiere aumento del gasto cardíaco como mecanismo compensador, pero este podrá verse afectado por disfunción ventricular izquierda debido a hipoperfusión coronaria que acompaña a la hipotensión arterial severa, requiriendo mayores concentraciones de hemoglobina para mantener una adecuada disponibilidad de oxígeno en los tejidos.

## Reposición de la masa globular

Tomando como base las actuales indicaciones para las transfusiones de hemoderivados, desde la década de 1970 se aprecia una disminución de los requerimientos de sangre en pacientes obstétricas, a pesar de la mayor incidencia de algunos factores de riesgo, como los trastornos adherenciales placentarios (Jansen 2005). Acretismos placentarios y desgarros cervico-vaginales, conformaron el grupo de patologías con mayor riesgo de transfusiones masivas (Malvino 2009); considerando como tales a aquellas con más de 10 unidades de GR (Fuller 2010)

### a. De acuerdo con las pérdidas estimadas y la condición hemodinámica de la enferma

Con pérdidas sanguíneas mayores de 1000 ml, y luego de iniciar la reposición con cristaloides, deberá comenzar la transfusión con GR si la tensión arterial no se recuperó, como consecuencia de una hemorragia persistente.

Se considera que hemorragias de 1.500 ml o más requieren transfusiones de GR a la brevedad aunque la paciente se encuentre estable y sin sangrado activo (Skupski 2006), mientras que con pérdidas que superen el 40% de la volemia o su equivalente de 2.500 ml aproximadamente, la transfusión deberá realizarse con la mayor premura.

Con la enferma en shock, la primera unidad de GR se administrará dentro de los primeros quince minutos, ni bien finalice la infusión con 3.000 mL de cristaloides (Velez 2009).

En esta última situación se dispondrá de GR isogrupo compatibilizados, de no estar aún disponible se transfundirá GR isogrupo no compatibilizados o bien GR grupo 0 factor Rh negativo, hasta contar con GR con las pruebas de compatibilidad completas (RCOG 2009).

La decisión de transfundir se basará en criterios clínicos más que en el valor absoluto del hematocrito o la concentración de la hemoglobina (Fuller 2010).

En aquellas enfermas con elevado riesgo de padecer una hemorragia exanguinante, se aconsejó disponer de un protocolo para transfusiones masivas. De acuerdo con este último, una de las alternativas propuestas, es disponer de 6 unidades de GR, 4 unidades de PFC y 1 unidad de plaquetas obtenida por aféresis de dador único, ya compatibilizadas para uso inmediato (Fuller 2010).

### b. De acuerdo con el valor de la hemoglobinemia

La transfusión de glóbulos rojos no está indicada cuando la concentración es mayor de 10 g/dL, excepto en presencia de una hemorragia no controlada.

Siempre está indicada con niveles de hemoglobina menores de 6 g/dL (Fuller 2007).

Se transfundirá la enferma con GR cuando la hemoglobina se encuentre entre 6-10 g/dL asociado con signos de oxigenación tisular inadecuada, o con sangrado activo en curso. También durante el postoperatorio en presencia de síntomas vinculados con la anemia: cefaleas, disnea, palpitaciones, taquicardia, astenia.

## Sangre de banco

Cada unidad de sangre total obtenida de un dador tiene un volumen de 450-500 ml aproximadamente y es recolectada en una solución de conservante y anticoagulante. El CPD contiene citrato, fosfato y dextrosa, mientras que el CPDA posee el agregado de adenina (Salazar 2003). Por centrifugación se separan los GR resultando un volumen de 250 ml al que se adiciona 100 ml de la solución referida, y se conservan a 1°C a 6°C (Fuller 2010). Los 350 ml así constituidos, tienen un hematocrito de 60-70% aproximadamente.

Cada unidad de GR transfundida debería aumentar, en una mujer de 70 kg, la concentración de hemoglobina en 1 gramo/dL y el valor del hematocrito en 3 puntos. El tiempo de administración de cada unidad no debería superar las 4 horas (Salazar 2003).

La denominación de sangre "fresca" se refiere a aquella con breve tiempo de almacenamiento, para algunos menos de 6 horas de extraída, para otros menos de 24-48 horas (Salazar 2003). No existen datos que indiquen que el uso de sangre fresca se relacione con mejor pronóstico cuando se administró a enfermas con hemorragias agudas.

Con el transcurso de los días la sangre almacenada disminuye su capacidad de transporte de oxígeno, cuando se compara con la sangre "fresca" (Ward 2004). Este deterioro comienza a los 5-7 días de almacenamiento y se incrementa con el tiempo. Se desconoce si estas modificaciones dependen de cambios corpusculares o es debido a sustancias contenidas en el escaso plasma que acompaña a los glóbulos sedimentados. Las consecuencias clínicas de estas alteraciones tampoco fueron claramente determinadas (Schuman 2004, Corwin 2005, Spinella 2008). La cantidad y el tiempo de almacenamiento se asocian con aumento de la morbi-mortalidad en enfermos críticos (Spinella 2008). En los GR almacenados se incrementa la afinidad de la hemoglobina por el oxígeno con menor capacidad para cederlo a los tejidos, esta modificación se traduce en una disminución de la P50. La caída de la concentración de 2-3 difosfoglicerato y de ATP condiciona inadecuado transporte de oxígeno (Napolitano 2004), sin embargo los GR regenerarán el difosfoglicerato a niveles normales luego de 6 a 24 horas de transfundidos.

Los filtros para sangre y glóbulos rojos de uso rutinario, serán evitados en situaciones de extrema urgencia por retrasar la velocidad de infusión (RCOG 2009).

Actualmente no se dispone de sangre entera sino de sus componentes, y el término se considera un anacronismo, siendo los glóbulos rojos desplasmatisados (sedimentados) el producto de elección para reponer la masa globular y la capacidad de transporte de oxígeno.

El fraccionamiento de los subproductos de la sangre permite el uso racional cuando uno de los componentes esté indicado y aumenta el rendimiento de un valioso recurso terapéutico (Spinella 2008). Sin embargo, cuando se trata de reponer la volemia la denominada *sangre reconstituida* no posee las mismas características que la *sangre entera* y por el contrario, esta última tiene algunas ventajas en circunstancias particulares (Alexander 2009) como ocurre en presencia de hemorragias obstétricas masivas o exanguinantes.

Para esta situación se creó el término *resucitación hemostática*, que se refiere al uso de los hemoderivados en proporción similar a la sangre entera, sin embargo el producto final resultará en una solución "anémica, plaquetopénica y coagulopática". En efecto, tendrá hematocrito entre 28% - 29%, recuento plaquetario de 65.000/mm<sup>3</sup> - 88.000/mm<sup>3</sup> y actividad de los factores de

coagulación cercana a 65% del normal (Spinella 2008). Por el contrario, una unidad de sangre "fresca" con el agregado de 70 ml de CPD, alcanzará un hematocrito entre 33% y 43%, 130.000/mm<sup>3</sup> a 350.000/mm<sup>3</sup> plaquetas y 86% de la actividad de los factores de coagulación, que se prolongará por más de 72 horas. En conclusión, disponer en el banco de unas pocas unidades de sangre entera "fresca" resultará de suma utilidad en casos con hemorragias obstétricas, que sobrepasando el límite de 2.500 ml (Spinella 2008) o después de 6 U de GR transfundidos (González 2007) se convierten en masivas con alta probabilidad de transformarse en exanguinantes.

### **Restitución de la capacidad de transporte de oxígeno y prevención de la coagulopatía dilucional mediante el uso de plasma fresco**

El uso PFC limita los efectos dilucionales de los cristaloides y los coloides. El plasma normal contiene suficiente cantidad de factores de la coagulación para permitir que las concentraciones de estos últimos no resulten por debajo del límite de la coagulabilidad, cuando la paciente recibió cristaloides/coloides y GR para reemplazar el monto equivalente a 1 volemia.

La reposición con plasma fresco congelado no solo aporta los factores de coagulación sino además sus inhibidores naturales en cantidades equivalentes. Cada unidad de PFC contiene 500 mg de fibrinógeno en 200-250 ml y eleva en 3% el nivel de todos los factores de la coagulación (Cohen 2006). Los crioprecipitados sustituyen el fibrinógeno y los factores VIII, von Willebrand y XIII.

Establecer los niveles por debajo de los cuales se efectúa la reposición, implica el concepto de monitoreo permanente de la coagulación, con determinaciones iniciales y luego de cada reposición para evaluar los resultados en cada caso. Con pérdidas cercanas a una volemia la concentración de los factores de coagulación llega a su punto crítico: 30%. En tales circunstancias, se considerará la transfusión con PFC, asociando CrPr si la concentración plasmática de fibrinógeno se reduce por debajo de 100 mg/dL. La dilución de las plaquetas es más tardía, y la mayoría de los protocolos no contemplan su restitución hasta que los niveles caen por debajo de 100.000/mm<sup>3</sup> (Zink 2009). El objetivo del tratamiento por sustitución es lograr los valores hemostáticos útiles, diferentes de los valores fisiológicos (ver tomo I).

Durante la reanimación efectuada en el curso de una hemorragia obstétrica masiva, la administración precoz de PFC resulta clave para evitar el desarrollo de coagulopatía. El reemplazo de la volemia mediante el aporte de PFC y GR en una proporción de 2:3 respectivamente o 1:1 fue propuesto para evitar el desarrollo de coagulopatía (González 2007, Padmanabhan 2009, Fuller 2010). Este accionar se vinculó con menor número de unidades de GR transfundidas (Zink 2009). Pacientes que recibieron transfusiones masivas fueron estratificados en tres grupos de acuerdo con la relación PFC:GR comprobándose que la supervivencia fue 81% cuando la relación era alta 1:1,4; 66% para el grupo con relación intermedia 1:2,5 y 35% con una baja relación 1:8 (Kleinman 2009, Gallos 2009). Otros recomiendan administrar el PFC en forma precoz en una proporción menor a la referida: 1 U de PFC por cada 4 a 10 unidades de GR (Zink 2009).

Otros autores condicionan el uso profiláctico del PFC después de haber transfundido las primeras 6 unidades de GR. Un modelo computarizado de simulación indica que se debería reemplazar con 2 U de PFC por cada 3 U de GR, y 8 U de plaquetas por cada 10 U de GR para prevenir la coagulopatía dilucional (Padmanabhan 2009). La exacta proporción de los

hemocomponentes es motivo de revisión, no así las ventajas vinculadas con el menor tiempo transcurrido hasta la administración de PFC (Riskin 2009).

Esta conducta se diferencia de aquellas que recomiendan usar el PFC solo cuando la coagulopatía se confirme a través de un valor del aPTT que exceda 1,5 veces su nivel normal. En situaciones de extrema necesidad, hasta 1.000 de plasma y 10 unidades de crioprecipitados podrán administrar antes de disponer de los resultados de los estudios de coagulación, en el intento de corregir el sangrado microvascular múltiple, expresión de una coagulopatía en curso (RCOG 2009).

### Indicaciones de transfundir PFC

1. En la prevención de la coagulopatía dilucional, diversos esquemas fueron propuestos, resultando motivo de permanentes evaluaciones.
2. En el contexto de una transfusión masiva (mas de una volemia), si hay sangrado microvascular asociado con incremento del TP y aPTT >1,5 veces superior al valor normal (coagulopatía dilucional)
3. En pacientes con coagulopatía por consumo con sangrado obstétrico activo, o en enfermas con coagulación intravascular diseminada con sangrado múltiple

Si los resultados de laboratorio no están aun disponibles, un concentrado de CrPr mas tres unidades de PFC podrán transfundirse para intentar controlar el sangrado no quirúrgico. El uso de CrPr tiene por fundamento el severo y precoz consumo de fibrinógeno que se presenta con el la etapa temprana de la coagulopatía por consumo.

### Dosis

El cálculo de la dosis de PFC a administrar, deberá considerar como objetivo obtener un mínimo de 30% en la concentración plasmática de los factores de la coagulación. Por lo general, una dosis es 15-18 mL/kg peso resultará adecuada.

### Efectos adversos y riesgos asociados con la transfusión de plasma

- Reacciones inmunológicas hemolíticas
- Sobrecarga de volumen
- Reacciones alérgicas o anafilácticas
- Edema agudo de pulmón no cardiogénico
- Transmisión de agentes infecciosos

### **Demoras necesarias**

Todas las pacientes embarazadas deberán tener identificado su grupo y factor como parte de los estudios prenatales obligatorios. En caso de desconocimiento, la tipificación insume 10 minutos, y permite administrar sangre isogrupo no compatibilizada con urgencia.

Se requieren de 30 a 60 minutos para completar las pruebas de compatibilización cruzada (Schulman 2004, Fuller 2007).

### **Medidas complementarias**

Otras formas de mejorar el suministro de oxígeno con relación a la demanda tisular, independiente de la transfusión, comprende:

1. Aumento de la perfusión tisular, optimizando en rendimiento cardíaco (dopamina)
2. Incremento de la saturación de oxígeno de la hemoglobina (oxigenoterapia)
3. Disminución de las demandas tisulares de oxígeno (hipotermia controlada)

### **Uso intraquirúrgico del recuperador sanguíneo**

Hasta 2007, más de 400 casos fueron publicados sobre el uso del recuperador celular en obstetricia (Catling 2007). En el Reino Unido, el 38% de las maternidades usan el recuperador celular, y 28% incorporaron el mismo en las guías de asistencia (RCOG 2009).

Mediante esta técnica la sangre es aspirada directamente desde el campo quirúrgico a través de una cánula con cámara doble que permite la adición de solución anticoagulante. La sangre anticoagulada se almacena en un reservorio hasta reunir una cantidad suficiente para su ulterior procesamiento. Mediante una centrifuga la sangre se concentra y los GR se lavan con solución salina isotónica. De la centrifuga pasa a una bolsa de 250 ml con hematocrito de 40-60% que se usará para la transfusión, pocos minutos después de aspirada (Bernabé 2002, Catling 2002, Geoghegan 2009).

Este método permite aportar la mitad y más de los requerimientos transfusionales, y adquiere particular relevancia en pacientes Testigos de Jehová (De Castro 1999, Gyamfi 2007, Massiah 2007) o portadores de grupos sanguíneos con baja disponibilidad poblacional.

Las posibles complicaciones con este procedimiento en pacientes obstétricas son: embolismo aéreo, embolismo por líquido amniótico, infecciones, embolismo por microagregados e inmunización Rh inadvertida (Catling 2005, Plaatt 2008). Se demostró la efectividad del método para remover leucocitos, tejido trofoblástico, fibrina, complemento, plaquetas, microagregados, hemoglobina libre, factor tisular activado y casi toda la heparina de la sangre aspirada del campo quirúrgico (Catling 1999, Catling 2005, Fuller 2007, Geoghegan 2009).

Sin embargo, con las técnicas actuales aún no se logró remover la totalidad de las células epiteliales fetales, uno de los elementos sospechados de causar embolia por líquido amniótico. Solo se comunicó un caso de probable embolia de líquido amniótico mientras se utilizaba el recuperador celular. En un estudio efectuado sobre 139 mujeres sometidas a cesárea con reposición globular mediante la técnica del recuperador celular, no se observó embolia de líquido amniótico ni distrés pulmonar en ninguna de ellas (Rebarber 1998). En una reciente revisión de la literatura sobre el uso del recuperador durante la cesárea, un presunto caso de embolia por líquido amniótico se registró entre 250 procedimientos (Geoghegan 2009).

Teniendo en cuenta que esta técnica no diferencia los hematíes maternos de los fetales, estos últimos podrán hallarse presentes en la sangre aspirada y generar la inmunización materna (Fuller 2010), por este motivo deberá recibir inmunoglobulina anti-D quien siendo Rh negativa reciba sangre por este procedimiento. La dosis a administrar se determinará de acuerdo con la proporción de células fetales transfundidas, establecida por medio de la reacción de Kleihauer-Betke. En la práctica la retransfusión materna de 2 a 19 ml de sangre fetal Rh positiva requiere 500 a 2.500 UI de inmunoglobulina anti-D (Catling 1999, Catling 2005), que corresponde aproximadamente a 125 UI por cada mililitro de de sangre fetal que ingresa a la circulación materna (Catling 1999).

Excluido el valor y el amortizamiento del equipo, los costos de cada procedimiento resultan equivalentes al de dos unidades de sangre (Catling 2002).

### Reacciones adversas

La mayor parte de las complicaciones surgen durante el periodo transfusional, y necesitan de su detección inmediata para evitar graves consecuencias (Santoso 2005).

Las reacciones adversas no infecciosas y su frecuencia aproximada son:

---

Reacción febril no hemolítica	0,5 a 6%
Alergias	1 a 3%
Reacción anafiláctica	0,002 a 0,005%
Crisis hemolítica aguda	0,0014 a 0,0026%
Crisis hemolítica tardía	0,009 a 0,02%
Sobrecarga cardíaca	<1%
Inmunización	1%
TRALI	0,0005 a 0,02%

---

Las reacciones febriles no hemolíticas son las más frecuentes de observar, 1% de los casos, e incluye fiebre con o sin escalofríos, cefaleas y rubor. Resultaría de la presencia de anticuerpos leucocitarios del receptor contra los glóbulos blancos en la sangre transfundida. Se podrá prevenir mediante el uso de filtros para leucoreducción y pre-medicación con 1 gramo de paracetamol. Los escalofríos se controlan con meperidina (Santoso 2005).

Reacciones alérgicas se presentan con eritema y prurito en 1:250 casos; seguido de urticaria y disnea y pudiendo progresar a la anafilaxis. No suele haber fiebre. Es causada por anticuerpos contra proteínas del dador a los que la enferma se sensibilizó. Se tratará con antihistamínicos, como la difenhidramina.

Las reacciones anafilácticas podrán comenzar como una reacción alérgica que progresa a edema de glotis, broncoespasmo, hipotensión arterial, shock y paro cardíaco. La frecuencia oscila entre 1:26.000 a 1:47.000 (Santoso 2005). La transfusión se suspenderá de inmediato y se tratará con expansores de la volemia, hidrocortisona y epinefrina.

La complicación de mayor gravedad está representada por la transfusión incompatible con reacción hemolítica aguda, como consecuencia del error humano. El riesgo de transfusión ABO-incompatible es 1:38.000 a 1:138.000 y la posibilidad de muerte vinculada con este error de 1:1.500.000 (Hardcastle 2006, Fuller 2007, Fuller 2010).

Las reacciones hemolíticas representan una seria complicación y resulta de la reacción entre los anticuerpos del receptor que destruyen los glóbulos rojos transfundidos (Goodnough 1999, Fuller 2010). La enferma manifiesta fiebre, urticaria, náuseas, dolor torácico, hipotensión arterial. En algunos casos surgirá una coagulación intravascular diseminada e insuficiencia renal aguda. Los síntomas podrán aparecer luego de transfundir pequeños volúmenes de sangre incompatible, 5 a 20 ml; vinculándose la mortalidad con el volumen de sangre incompatible, alrededor de 25% para volúmenes entre 500 y 1.000 ml, hasta 44% cuando en volumen superó 1.000 ml (Kuriyan 2004).

Se observó mayor número de enfermas con necrosis tubular aguda entre aquellas que recibieron transfusiones con GR en relación con las que fueron transfundidas con sangre total, en el curso de una hemorragia obstétrica (Alexander 2009). Cuando se sospeche la existencia de transfusión incompatible, la sangre del dador y una muestra del receptor serán enviadas al laboratorio para su estudio y confirmación diagnóstica (Fuller 2010). El tratamiento consiste en detener de inmediato la transfusión, aportar abundante cantidad de fluidos intravenosos, mayor de 3.000 ml/m<sup>2</sup>/día, manitol para promover una diuresis superior a 150 ml/hora, alcalinización de la orina mediante la infusión de bicarbonato, y el apoyo de la función cardio-pulmonar (Santoso 2005).

Se describió una reacción hemolítica tardía por hemólisis extravascular de los eritrocitos del dador, que se desarrolla en el sistema reticuloendotelial, principalmente en el bazo (Kuriyan 2004) con una frecuencia de 1:4.000-12.000 (Santoso 2005). Debido a la presencia de anticuerpos en la madre, adquiridos con motivo de transfusiones previas y en concentraciones suficientemente bajas para no ser detectados durante las pruebas de compatibilidad, la reacción se desarrolla frente a una nueva exposición al antígeno (Santoso 2005). Las manifestaciones clínicas ocurren una semana después de la transfusión y consisten en fiebre, ictericia y anemia. En los datos del laboratorio se observa hiperbilirrubinemia indirecta, hemoglobinuria, caída de la haptoglobina, y esferocitosis. Teniendo en cuenta que la hemólisis es extravascular, la reacción es menos severa y los síntomas desaparecen pocos días después sin requerir tratamiento alguno (Fuller 2007), siempre que la reacción hemolítica no resulte demasiado intensa (Santoso 2005).

Numerosas enfermedades infecciosas podrán transmitirse accidentalmente mediante las transfusiones (Santoso 2005, Hardcastle 2006). Virus de HIV, hepatitis B y C, tripanosoma cruzi, especies de plasmidios y contaminaciones bacterianas se encuentran entre las más frecuentes de observar. Se mencionó a las bacterias con mayor incidencia de provocar contaminación: *yersinia enterocolítica* y *pseudomona fluorescens* en las transfusiones con GR y al estafilococo *aureus* en las plaquetas (Santoso 2005, Fuller 2007, Fuller 2010). La mortalidad vinculada con la transfusión de plaquetas contaminadas por bacterias es 26% (Goodnough 1999). En toda enferma que presente fiebre dentro de las seis horas posteriores a la transfusión de plaquetas, se considerará la posibilidad de contaminación bacteriana y se administrarán antibióticos en forma empírica (Goodnough 1999). También se vinculó a las transfusiones con la posibilidad de transmitir la enfermedad de Creutzfeldt Jacob (Catling 2005).

Existe un incremento de la incidencia de infecciones postoperatorias entre las enfermas que recibieron transfusiones de GR. El mecanismo por el que la transfusión provoca cambios en la inmunomodulación del receptor es desconocido (Fuller 2010). No está fehacientemente demostrado que la leucoreducción pudiera tener efecto beneficioso sobre la respuesta inmunitaria del receptor.

### Conceptos destacados

- *La posibilidad de recibir transfusiones es mayor en el grupo de pacientes con trastornos adherenciales de la placenta, desprendimiento placentario y coagulopatías*
- *Para aquellos casos con una patología potencialmente exanguinante, como el acretismo y la placenta previa, disponer en quirófano de un mínimo de 4 unidades de GR isogrupo compatibilizadas y en el banco de suficiente cantidad como se estime necesario, para su pronta utilización*
- *El umbral mínimo de hematocrito tolerable es individual en cada sujeto, pero tomando a*



*favor un pequeño margen de seguridad, podríamos afirmar que hemoglobinemias entre 7 y 8 g/dl resultarán adecuadas para una mujer con función cardíaca y respiratoria normal*

- *En presencia de shock se dispondrá de GR isogrupo compatibilizados, de no estar aún disponible se transfundirá GR isogrupo no compatibilizados o bien GR grupo 0 factor Rh negativo, hasta contar con GR con las pruebas de compatibilidad completas*
- *También se transfundirá con GR cuando la hemoglobina se encuentre entre 6-10 g/dL asociado con signos de oxigenación tisular inadecuada o con sangrado activo en curso*
- *El recuperador celular permite aportar la mitad y más de los requerimientos transfusionales, y adquiere particular relevancia en pacientes Testigos de Jehová o portadores de grupos sanguíneos con baja disponibilidad poblacional*
- *Un grado leve de anemia crónica no incrementa la posibilidad de recibir transfusiones cuando las pérdidas sanguíneas resultan normales, evitando transfundir en el periodo postparto no considerando como referencia únicamente el valor del hematocrito*

## Referencias

- ACOG Practice Bulletin. Postpartum hemorrhage. *Obstet Gynecol* 2006;108(4):1039-1047
- Alexander J, Sarode R, McIntire D, Bruner J, Leveno K. Whole blood in the management of hipovolemia due to obstetric hemorrhage. *Obstet Gynecol* 2009;113(6):1320-1326
- Bernabé M, Calderón M, Sánchez L. Recuperación sanguínea intraoperatoria. *Rev Asoc Mex Med Crit y Ter Int* 2002;16(1):12-15
- Bloom S, Ramin S, Gilstrap L. Blood and blood component therapy. *Prim Care Update Ob/Gyns* 1997;4(5):200-204
- Callaghan W, Kuklina E, Berg C. Trends in postpartum hemorrhage: United States 1994-2006. *Am J Obstet Gynecol* 2010;202:353e1-353e6
- Catling S, Williams S, Fielding A. Cell salvage in obstetrics: an evaluation of the ability of cell salvage combined with leucocyte depletion filtration to remove amniotic fluid from operative blood loss at cesarean section. *Int J Obstet Anaesth* 1999;8:79-84
- Catling S, Freitas O, Krishnan S, Gibbs. Clinical experience with cell salvage in obstetrics: 4 cases from one UK centre. *Int J Obstet Anaesth* 2002;11:128-134
- Catling S, Joels L. Cell salvage in obstetrics: the time has come. *Br J Obst Gynaecol* 2005;112:131-132
- Catling S. Blood conservation techniques in obstetrics: a UK perspective. *Int J Obstet Anaesth* 2007;16:241-249
- Clapp J, Seaward B, Sleamaker E et al. Maternal physiologic adaptations to early human pregnancy. *Am J Obstet Gynecol* 1988;156:1456
- Cohen W. Hemorrhagic shock in obstetrics. *J Perinat Med* 2006;34:263-271
- Corwin H. Blood conservation in the critically ill patients. *Anesthesiology Clin N Am* 2005;23:363-372
- Davison J, Shiells E, Philips P et al. Serial evaluation of vasopressin release and thirst in human pregnancy. *J Clin Invest* 1988;81:798-806
- De Castro R. Bloodless surgery: establishment of a program for special medical needs of the Jehovah's Witness community. The gynecology surgery experience at a community hospital. *Am J Obstet Gynecol* 1999;180:1491-1498

- Duvekot J, Cheriex E, Pieters A et al. Early pregnancy changes in hemodynamics and volume homeostasis are consecutive adjustments triggered by a primary fall in systemic tone. *Am J Obstet Gynecol* 1993;169:1369-1392
- Esler M, Douglas M. Planning for hemorrhage steps an anesthesiologist can take to limit and treat hemorrhage in the obstetric patient. *Anesthesiology Clin N Am* 2003;21:127-144
- Estella N, Berry D, Wycke Baker B, Wali A, Belfort M. Normovolemic hemodilution before cesarean hysterectomy for placenta percreta. *Obstet Gynecol* 1997;90(4):669-670
- Fuller A, Bucklin B. Blood components therapy in obstetrics. *Obstet Gynecol Clin N Am* 2007;34:443-458
- Fuller A, Bucklin B. Blood product replacement for postpartum hemorrhage. *Clin Obstet Gynecol* 2010;53(1):196-208
- Gallos G, Redai I, Smiley R. The role of the anesthesiologist in the management of obstetric hemorrhage. *Semin Perinatol* 2009;33:116-123
- Geoghegan J, Daniels J, Moore P, Thompson P, Khan K, Gulmezoglu A. Cell salvage at cesarean section: the need for an evidence-based approach. *Br J Obstet Gynaecol* 2009;116:743-747
- Gonzalez E, Moore F, Holcomb J, Miller C, Kozar R, Todd R, et al. Fresh frozen plasma should be given earlier to patients requiring massive transfusion. *J Trauma* 2007;62:112-119
- Goodnough L, Brecher M, Kanter M, AuBuchon J. Blood transfusion. *N Engl J Med* 1999;340(6):438-447
- Goodnough L. Autologous blood donation. *Anesthesiology Clin N Am* 2005;23:263-270
- Gyamfi C, Berkowitz R. Management of pregnancy in a Jehovah's Witness. *Obstet Gynecol Clin N Am* 2007;34:357-365
- Hardcastle T. Complications of massive transfusion in trauma patients. *ISBT Science Series* 2006;1:180-184
- Hebert P, McDonald B, Tinmouth A. Clinical consequences of anemia and red cell transfusion in the critically ill. *Crit Care Clin* 2004;20:225-235
- Hospital Italiano de Buenos Aires. Guía de práctica clínica para la transfusión de hemocomponentes. *Rev Ital Italiano Bs As* 2004;24(2):76-80
- Hytten F, Paintin D. Increase in plasma volume during normal pregnancy. *J Obstet Gynaec Brit Comm* 1963;10:402
- Jansen A, Van Rhenen D, Steegers E, Duvekot J. Postpartum hemorrhage and transfusion of blood and blood components. *Obstet Gynecol Surv* 2005;60(10):663-671
- Kleinman S. Massive blood transfusion. *Up to Date*, may 2009.
- Kruskall M, Leonard S, Klapholz H. Autologous blood donation during pregnancy: analysis of safety and blood use. *Obstet Gynecol* 1987;70(6):938-941
- Kuriyan M, Carson J. Blood transfusion risk in the intensive care unit. *Crit Care Clin* 2004;20:237-253
- Little M, Elliot P. Optimal range of hemoglobin concentration in pregnancy. *Am J Obstet Gynecol* 2005;193:220-226
- Longo L. Maternal blood volume and cardiac output during pregnancy: a hypothesis of endocrinologic control. *Am J Physiol* 1983;24:720-729
- Massiah N, Athimulan S, LooC, Okolo S, Yoong W. Obstetric care of Jehovah's Witnesses: a 14 years observational study. *Arch Gynecol Obstet* 2007;276:339-343
- Matot I, Einav S, Goodman S, Zeldin A, Weissman C, Elchalal U. A survey of physicians' attitudes toward blood transfusion in patients undergoing cesarean section. *Am J Obstet Gynecol* 2004;190:462-467

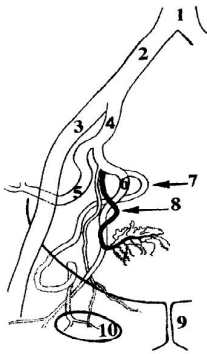
- Monk T. Acute normovolémica hemodilution. *Anesthesiology Clin N Am* 2005;23:271-281
- Napolitano L, Corwin H. Efficacy of red cell transfusion in the critically ill. *Crit Care Clin* 2004;20:255-268
- Padmanabhan A, Schwartz J, Spitalnik S. Transfusion therapy in postpartum hemorrhage. *Semin Perinat* 2009;33:124-127
- Petersen L, Lindner D, Kleiber C, Zimmerman M, Hinton A, Yankowitz J. Factors that predict low hematocrit levels in the postpartum patient after vaginal delivery. *Am J Obstet Gynecol* 2002;186:737-744
- Plaat F. Anaesthetic issues related to postpartum haemorrhage. *Best Pract Res Cl Obstet Gynaecol* 2008;22(6):1043-1056
- Pritchard J. Changes in blood volume during pregnancy and delivery. *Anesthesiology* 1965;26:393
- Rebarber A, Lonser R, Jackson S et al. The safety of intraoperative autologous blood collection and autotransfusion during cesarean section. *Am J Obstet Gynecol* 1998;179(3):715-720
- Reyat F, Sibony O, Pury J, Luton D, Bang J, Blot P. Criteria for transfusion in severe postpartum hemorrhage: analysis of practice and risk factors. *Eur J Obstet Gynecol* 2004;112:61-64
- Ries A, Kopelman J. Routine blood bank requests in obstetrics: a safe and effective policy. *Prim Care Update Ob/Gyns* 1998;5(3):136-139
- Riskin D, Tsai T, Riskin L, Hernandez T, Purtill M, Maggio P, Spain D, Brundage S. Massive transfusion protocols: the role of aggressive resuscitation versus product ratio in mortality reduction. *J Am Coll Surg* 2009;209:198-205
- Rouse D, Mac Pherson C, Landon M, Varner M, Leveno K et al. Blood transfusion and cesarean delivery. *Obstet Gynecol* 2006;108:891-897
- Rovinsky J, Jaffin H. Cardiovascular hemodynamics in pregnancy I: Blood and plasma volumes in multiple pregnancies. *Am J Obstet Gynecol* 1965;93:1
- Royal College of Obstetricians and Gynaecologist. Prevention and management of postpartum haemorrhage. Gree-top guideline No. 52, may 2009
- Salazar M. Guías para la transfusión de sangre y componentes. *Rev Panam Salud Pública* 2003;13(2):183-190
- Santoso J, Saunders B, Grosshart K. Massive blood loss and transfusion in obstetrics and gynecology. *Obstet Gynecol Surv* 2005;60(12):827-837
- Schulman C, Cohn S. Transfusion in surgery and trauma. *Crit Care Clinics* 2004;20:281-297
- Seitchik J. Total body water and total body density of pregnancy women. *Obstet Gynecol* 1967;29:155
- Sherard G, Newton E. Is routine hemoglobin and hematocrit testing on admission to labor and delivery needed? *Obstet Gynecol* 2001;98(6):1038-1040
- Silverman J, Barrett J, Callum J. The appropriateness of red blood cell transfusions in the peripartum patient. *Obstet Gynecol* 2004;104(5):1000-1004
- Skupsky D, Lowenwirt I, Weinbaum F, Brodsky D, Danek M, Egliton G. Improving hospital systems for the care of women major obstetric hemorrhage. *Obstet Gynecol* 2006;107(5):977-983
- Spinella P. Warm fresh whole blood transfusion for severe hemorrhage: U.S. military and potential civilian applications. *Crit Care Med* 2008;36(7):S340-S345
- Velez-Alvarez G, Agudelo-Jaramillo B, Gomez-Davila J, Zuleta-Tobón J. Código rojo: guía para el manejo de la hemorragia obstétrica. *Rev Colombiana Obstet Ginecol* 2009;60(1):34-48

- Ward N, Levy M. Blood transfusion practice today. *Crit Care CI* 2004;20:179-186
- Wilson M, Morganti A, Zervoudakis I et al. Blood pressure, the renin aldosteron system and sex steroid throughout normal pregnancy. *Am J Med* 1980;68:97-104
- Yamada T, Mori H, Ueki M. Autologous blood transfusión in patients with placenta previa. *Acta Obstet Gynecol Scand* 2005;84:255-259
- Zink K, Sambasivan C, Holcomb J, Chisholm G, Schreiber M. A high ratio of plasma and platelets to packed red blood cells in the first 6 hours of massive transfusion improves outcomes in a large multicenter study. *Am J Surgery* 2009;197:565-570

## CAPITULO 8

# Embolización Endovascular

La embolización arterial transcatóter es una técnica percutánea mínimamente invasiva y altamente efectiva para controlar el sangrado obstétrico agudo en una amplia variedad de situaciones (Myers 2002). Desde que Brown (1979) y Pais (1980) utilizaran esta técnica para el control de la hemorragia postparto, numerosas publicaciones expusieron la elevada efectividad del procedimiento en situaciones de urgencia y en cirugías programadas (Eisele 2007). A pesar de los resultados satisfactorios y la mayor experiencia acumulada (Mathe 2007), existe una notoria sub-utilización de este recurso en la práctica asistencial.



**Angiograma de las arterias pélvicas del lado derecho.** 1. aorta abdominal; 2. arteria iliaca común; 3. arteria iliaca externa; 4. arteria iliaca interna; 5. arteria glútea superior; 6. arteria glútea inferior; 7. arteria obturatriz; 8. arteria uterina; 9. sínfisis pubiana y 10. foramen obturatriz. Tomado de Adel Aziz. 1998

### Recursos

En general, las publicaciones referidas a este tema omiten mencionar el momento preciso para indicar la embolización angiográfica en el algoritmo de tratamiento de la hemorragia obstétrica grave. Suele ofrecerse como una alternativa al tratamiento quirúrgico, no disponible en la mayor parte de los centros asistenciales y con demora en su implementación. Al respecto se aclara que:

a. Son cada vez más numerosas las instituciones que cuentan con equipos para efectuar radiología intervencionista. La mayor parte de las grandes ciudades poseen equipos de hemodinamia potencialmente preparados para efectuar angioplastias coronarias primarias.

Contando con los recursos técnicos, se implementará el accionar de un equipo de médicos entrenados y un radiólogo intervencionista experimentado en el uso de materiales embólicos para la asistencia de estas urgencias durante las 24 horas, los 365 días del año (Webster 2010).

Los lugares alejados de estos centros arbitrarán los medios de transporte con personal capacitado cada vez que, en el lugar de origen, se agoten los métodos convencionales para el tratamiento de enfermas con hemorragias obstétricas graves (Martinez 2005). La mayor limitación surge de la incapacidad de movilizar estos recursos públicos o privados, rápidamente en situaciones de emergencia, así como también establecer el momento oportuno para realizar el procedimiento.

b. Concluido el tratamiento convencional primario con drogas útero-retractoras, masaje uterino y taponaje de la cavidad; la desvascularización uterina demostró en la práctica asistencial de urgencia ser un método con alta tasa de éxito: mayor de 95%. Esta efectividad resulta válida tanto para las ligaduras quirúrgicas como para la embolización transcáteter.

No existen estudios controlados randomizados que comparen las técnicas de embolización transcáteter versus las ligaduras quirúrgicas en la hemorragia obstétrica grave.

c. La presencia de inestabilidad hemodinámica con o sin coagulopatía en curso, es indicación de iniciar las medidas de reanimación de inmediato, en el lugar donde se encuentre la paciente y no representa una limitación para efectuar radiología intervencionista. En la sala de hemodinamia se realizará el tratamiento si fuera necesario (Rourke 2007).

d. En ciertas patologías que más abajo se detallan, el tratamiento quirúrgico resulta imperativo.

### **Indicaciones**

La oportunidad ideal para la realización de la terapia de embolización es inmediatamente después del fracaso de las medidas iniciales generales y específicas para cada caso (Banovac 2007). Tourne (2003) refiere esta situación en 0,13% de los nacimientos, mientras que Ledee (2001) la encontró en 0,18% de las gestantes. Sin embargo, en situaciones apremiantes que se presentan en centros con alto grado de adiestramiento y recursos para asistir las emergencias, se propuso como primera medida limitar la magnitud de la hemorragia mediante el uso de pantalones anti-shock, seguido de arteriografía y embolización para el control definitivo del sangrado, como tratamiento de primera línea (Bengt 1999). Se consideran cuatro situaciones diferentes en cuanto a las condiciones que determinan el momento de indicar radiología intervencionista.

#### **1. Hemorragia post-parto vaginal**

En el post-parto la radiología intervencionista evita la necesidad de una laparotomía exploradora, con los riesgos quirúrgicos y anestésicos inherentes a la misma. Además se elude el sangrado adicional propio del acto quirúrgico.

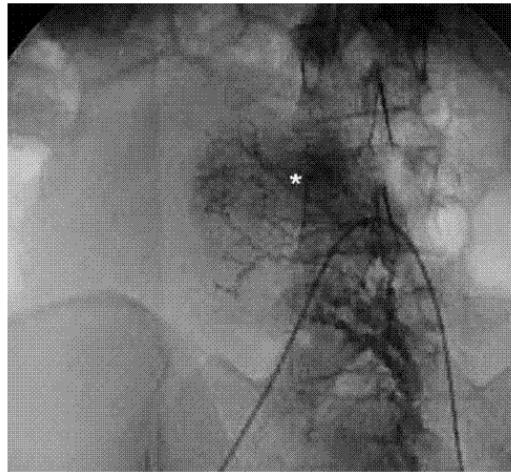
La mayor parte de las pacientes con hemorragias graves post parto diagnosticadas en forma tardía tienen coagulopatías asociadas, determinando que la técnica quirúrgica resulte mucho más riesgosa. En cualquier caso, la alta incidencia de coagulopatía por consumo en estas pacientes y la relativa alta tasa de complicaciones asociadas con la cirugía obstétrica realizada en situaciones de emergencia, otorga razones válidas para evitarla, de ser posible.

En los pocos casos en los que la embolización fracasó como resultado de una imposibilidad técnica, la ligadura de la arteria uterina podrá aún realizarse; la posibilidad de usar ambos procedimientos en forma secuencial, permitiría disminuir la incidencia de histerectomías (Bloom 2004). No obstante, debería considerarse que las pacientes que continúan sangrando a pesar de la embolización bilateral de las arterias uterinas, probablemente no se benefician con la ligadura uterina. De esta manera, la embolización comparada con la desvascularización quirúrgica de las arterias, debería brindar mejores resultados finales.

A pesar de la tasa de éxito reportada con las ligaduras de las arterias uterinas y la ausencia de estudios comparativos controlados, la literatura existente brinda suficiente justificación para

recomendar el uso de la embolización de la arteria uterina como tratamiento electivo de la hemorragia post parto (La Folie 2007).

Deberá considerarse la asociación de más de una causa de sangrado, en particular atonía uterina y desgarro cérvico-vaginal (figura 2). En toda hemorragia obstétrica post-parto una adecuada inspección cérvico-vaginal será llevada a cabo para determinar el origen de la hemorragia (Chen 2009).



*Fig. 5. Paciente de 28 años de edad con HGP secundaria a atonía uterina que muestra en la arteriografía uterina izquierda en fase tardía persistencia del material de contraste en el fondo uterino o hiperemia (\*) y signos angiográficos de atonía.*

**Figura 2.** Angiografía post-parto en un caso de atonía. *Eisele 2007*

## 2. Hemorragia intra-cesárea

En estas circunstancias la prioridad para cohibir la hemorragia la tiene el tratamiento quirúrgico.

Diversos procedimientos demostraron su efectividad para contener la hemorragia uterina grave entre los que se destacan: 1. técnicas de desvascularización y 2. suturas compresivas uterinas. Se debería evitar la ligadura de arteria hipogástrica (Heaston 1979). Con esta última se demora más tiempo que otras técnicas, requiere adiestramiento y se corre el riesgo de lesionar la vena. Además, una circulación colateral altamente eficiente suple en gran medida su exclusión.

Cuando exista una clara y mandatoria indicación de conservación uterina, ante el fracaso de los métodos quirúrgicos referidos, se recurrirá a la radiología intervencionista.

## 3. Hemorragia post-cesárea

En la medida de lo posible, evitar la re-laparotomía de urgencia en toda paciente con sangrado activo, siendo que más de la mitad de los casos cursan con coagulopatía asociada. En esas situaciones, las probables complicaciones quirúrgicas incluyen hemorragias incontrolables, injuria accidental de los uréteres e infecciones postoperatorias. La cirugía se relaciona con mayor requerimiento de transfusiones y tiempo de hospitalización mas prolongado.

En presencia de extensos hematomas, el retroperitoneo es área de difícil acceso para el reconocimiento de vasos sangrantes. En caso de hemorragia obstétrica masiva, la visualización del piso pélvico y el acceso a ramas de los vasos iliacos puede resultar muy dificultosa

(Vedantham 1997). El tiempo transcurrido hasta lograr una ligadura hemostática efectiva tendrá relación directa con la magnitud del sangrado.

La necesidad técnica de evacuar un hematoma antes de proceder a la ligadura arterial es una desventaja del tratamiento quirúrgico, debido a que los hematomas pueden ejercer efecto de taponamiento sobre los vasos impidiendo la exanguinación.

Resulta interesante destacar que en una serie, la embolización selectiva permitió controlar el sangrado en 9 de 11 casos que previamente fueran sometidos a ligaduras vasculares inefectivas, ya se trate de ligadura de las arterias hipogástricas como ligaduras regladas (Sentilhes 2009). La embolización angiográfica brinda ventajas en el momento de cohibir la hemorragia y evita la re-laparotomía con los riesgos mencionados (Breathnach 2007).

#### 4. Hemorragia post-histerectomía

La persistencia del sangrado en el postoperatorio inmediato de histerectomía crea una situación de particular riesgo, teniendo en cuenta que la ablación del útero se efectuó como último recurso para controlar la hemorragia (Oei 1998). Además, la cesárea-histerectomía implica un sangrado mínimo estimado en 1500 ml. Si se efectuó histerectomía subtotal el origen del sangrado es el muñón cervical. También se refirió el caso de sangrado de ramas vaginales luego de histerectomía total y ligaduras bilaterales de arterias hipogástricas (Heaston 1979).

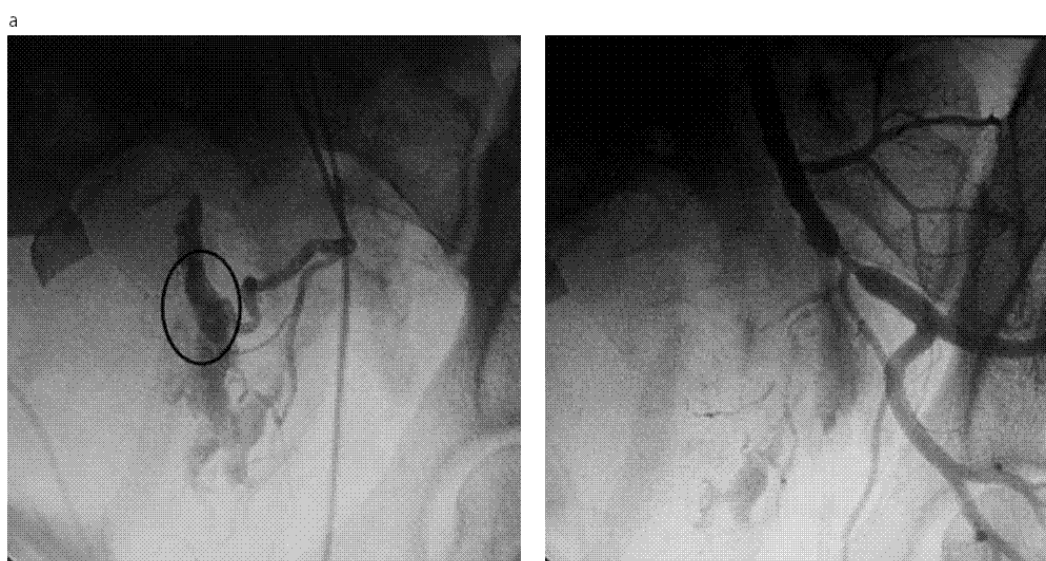


Fig.3. Paciente de 37 años con HGP post histerectomía subtotal. a) En arteriografía uterina izquierda selectiva presencia de fistula AV directa con drenaje rápido a vena hipogástrica izquierda (círculo) en el tramo inicial del sector ascendente de la arteria y testimoniando el sitio del sangrado persistente. b) Control post embolización selectiva con cianoacrilato que permitió obtener hemostasia en forma inmediata.

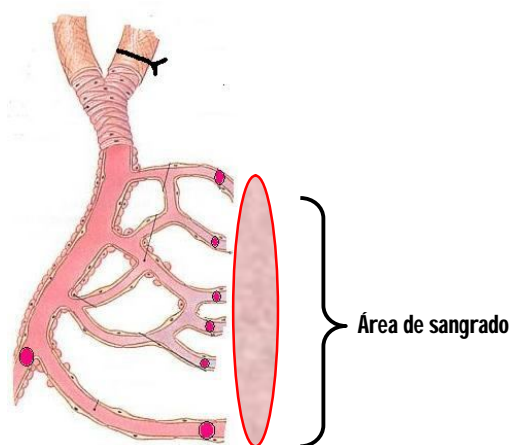
**Figura 3.** Sangrado post histerectomía subtotal debido a fístula AV y control postembolización. Eisele 2007

En otras oportunidades se trata de hemo-peritoneo o hemo-retroperitoneo con todas las dificultades inherentes a la identificación del vaso sangrante, en una paciente poli-transfundida y con coagulopatía en curso, que debería afrontar una nueva cirugía de urgencia con anestesia general.

En la teoría, la embolización arterial, tendría mayores posibilidades que la hemostasia quirúrgica. Es debido que con la embolización la oclusión de los vasos sangrantes es, en todos los casos,



más distal que las ligaduras (Lingam 2000). En consecuencia existe una baja incidencia de re-sangrado a través de colaterales, debido a que los émbolos ingresarían en los vasos más pequeños por la menor resistencia que ofrecen a ese nivel (figura 4).



**Figura 4.** Las ligaduras quirúrgicas logran la obstrucción arterial en posición más proximal que las micropartículas del material embolizante (círculos rojos). Además, en el primero de los casos, el flujo hacia el área de sangrado persiste por la existencia de circulación colateral.

### Embarazo ectópico

Hasta hace poco tiempo, la histerectomía era el único tratamiento válido para el embarazo cervical (Olah 2003). Actualmente se logra la involución gestacional con metotrexate, inyección con cloruro de potasio intra-amniótico o intra-fetal (Yu 2009). Simultáneamente la embolización angiográfica contribuye con este objetivo y controla el sangrado durante la evacuación y legrado del canal cervical (Honey 1999, Sherer 2003, Yu 2009). También es capaz de detener hemorragias graves, observadas días después de administrado el citostático. En ambas situaciones se preserva el útero.

Rayftmann (2005) comunicó el control exitoso de una hemorragia masiva originada en un embarazo implantado sobre la cicatriz de una cesárea, mediante embolización angiográfica. En un caso similar, la embolización permitió la preservación del útero (Chang 2006).

Los embarazos intra-abdominales, son indicación de cateterismo profiláctico y embolización previo a las maniobras quirúrgicas de movilización. La exclusión vascular del lecho placentario evita el sangrado masivo (Banovac 2007, Oki 2008).

### Enfermedad trofoblástica

Como tratamiento coadyuvante de la quimioterapia, la embolización angiográfica logró el control del sangrado genital o peritoneal, en casos de coriocarcinoma. La inyección local de agentes quimioterápicos transcáteter representa una ventaja adicional del procedimiento.

### Embolización post-aborto

La experiencia publicada con el uso de la embolización en el sangrado post aborto espontáneo o provocado es mas limitada y produjo excelentes resultados. En un caso se trató de una enferma con placenta increta diagnosticada luego de un aborto realizado durante el curso del primer trimestre, con hemorragia persistente controlada mediante embolización arterial (Majd 2009). Hemorragias masivas post aborto incompleto no controladas luego del legrado de la cavidad y el

uso de útero-retractores, se beneficiaron con la embolización angiográfica. Recientemente asistimos con éxito a una paciente con profuso sangrado post aborto espontáneo con enfermedad de Von Willebrand sin respuesta al tratamiento médico (Malvino, no publicado).

### Malformaciones arterio-venosas uterinas

Una variedad de lesiones vasculares uterinas fueron descritas, incluye a los hemangiomas capilares y cavernosos, las malformaciones arteriovenosas – MAV –, angiomiomas y los hemangioendoteliomas (Virk 2009). Los hemangiomas uterinos podrán estar asociados a enfermedades sistémicas como la telangiectasia hemorrágica hereditaria o en síndrome de Klippel-Trénaunay, este último presente en un caso que asistimos recientemente. Estas lesiones podrán tener un origen congénito o adquirido, mas frecuente en casos de MAV con el antecedente de un legrado o luego de efectuar la histerotomía sobre un útero grávido (Pelage 1999). Las formas congénitas son menos frecuentes de observar (Nasu 2008) y podrán asociarse con fistulas AV en otros órganos (Kelly 2003). Los hemangiomas difusos uterinos provocan hemorragias profusas en el momento del parto, mas aún durante la cesárea con la ruptura de las delgadas paredes de esa vasculopatía (Virk 2009). Los hemangiomas capilares afectan pequeños vasos endometriales, mientras que los cavernosos son de mayor tamaño localizados en el interior del miometrio.

La TAC con contraste IV, la RNM y la ecografía Doppler son métodos diagnósticos útiles para su detección. Timmerman (2003) reunió 30 casos de MAV diagnosticados por ecografía Doppler color. La angiografía, *gold standard*, queda reservada para aquellos casos en los que se llevará a cabo la embolización (Demir 2004). El estudio permite identificar los vasos aferentes de la MAV para proceder al cateterismo ultraselectivo de los mismos y a la embolización permanente mediante polivinil alcohol o cianoacrilato (Demir 2004). El fracaso en controlar el sangrado mediante tratamiento conservador, que consistía en el taponaje de la cavidad y/o ligaduras de las arterias hipogástricas, conducía habitualmente a la histerectomía. La angiografía y posterior embolización evita la ablación del útero y controla efectivamente el sangrado cuando este adquiere magnitud considerable (Vedantham 1997, Hasegawa 2008). En fecha reciente se publicó un caso de MAV uterina en una mujer con antecedentes de dos cesáreas y actual gestación en 20ª semana que mediante la ecografía Doppler color se diagnóstico esta afección. Mediante embolización selectiva la lesión fue excluida y el embarazo continuó con buena evolución (Rebarber 2009). Sin embargo en la mayor parte de los casos publicados, el diagnóstico se efectuó en el puerperio en presencia de una hemorragia secundaria, que inicialmente fuera adjudicada a restos ovulares y/o endometritis (Kelly 2003, Demir 2004, Chien 2008). Con esta presunción diagnóstica, el legrado de la cavidad está contraindicado, dado que provocaría una hemorragia exanguinante (Timmerman 2003).

### Seudo-aneurismas de arterias uterinas

Los falsos aneurismas podrán ser adquiridos en asociación con cirugías previas, resultando la operación cesárea el antecedente mas frecuente, entre otras causas. Probablemente resulten de la injuria vascular cuando una arteria es punzada o lacerada inadvertidamente con extravasación de sangre que diseca los tejidos adyacentes y origina un hematoma perivascular en comunicación con la luz del vaso y sangrado severo intermitente en el puerperio (Descargues 2001, Jan 2007). La ecografía Doppler color es capaz de identificar estas lesiones con una sensibilidad y especificidad de 94 y 95% respectivamente (Butori 2009). La arteriografía pone en evidencia la naturaleza de la lesión y la embolización unilateral con coils metálicos controla definitivamente el sangrado (Cantasdemir 2002, Jan 2007, Butori 2009).

## **Magnitud de la hemorragia**

El umbral mínimo para detectar el sangrado angiográfico es 1 ml/min (Hansch 1999). Un flujo de sangrado < 1 ml/min podrá determinar la ausencia imágenes de extravasación, no obstante en estos casos la embolización de ambas arterias uterinas resulta exitosa para contener la hemorragia.

Varios reportes confirmaron la capacidad de la embolización arterial transcáteter para obtener hemostasia, a pesar de no visualizar el vaso sangrante (Tourne 2003), por lo general debido a vasoespasmo secundario a la hipovolemia, 20% de los casos en la serie presentada por Deux (2001); lo que representa una ventaja de la embolización sobre el tratamiento quirúrgico. Las primeras imágenes obtenidas revelan la extravasación del contraste en 52-69% de los casos (Deux 2001, Pelage 1998), otros refieren visualización en el 100% de los estudios (Yamashita 2004). Este hallazgo se presentó con mayor frecuencia en las arterias uterinas y sus ramas en un grupo estudiado (Pelage 1998), mientras que en otro predominó en las arterias vaginales (Deux 2001). Se publicó un caso en el que la arteria del ligamento redondo, rama de la arteria epigástrica inferior, suplía flujo sanguíneo al útero, pudiendo embolizarse (Saraiya 2002).

Las fístulas arterio-venosas uterinas presentan como característica el sangrado genital intermitente. La embolización se indicará cuando los útero-retractores y el taponaje de la cavidad uterina no logren controlar el sangrado, o bien cuando este reaparezca luego de retirar el taponaje. Se informó sobre la visualización de la extravasación del contraste en el 70-100% de los casos.

## **Control de efectividad**

Otro factor, que contribuye a la excelente tasa de éxito que tiene la embolización uterina en la hemorragia obstétrica, incluye, su facilidad para confirmar si el tratamiento fue efectivo o no, realizando una arteriografía post embolización. La mayor parte de los reportes refieren una tasa de éxito de 90-95% (Corr 2001).

También se mencionó la facilidad para repetir la embolización en los mismos vasos para completar la hemostasia o extenderla a otros territorios afectados, con el fin de optimizar el resultado terapéutico.

## **Usos profilácticos de la embolización para evitar la hemorragia exanguinante**

Resultó un método muy efectivo en pacientes obstétricas quirúrgicas con alto riesgo de sangrado incluyendo pacientes con placenta previa y/o ácreta (Ojala 2005, Mushtaq 2007, Leung 2007), embarazos con leiomiomas uterinos, feto muerto y embarazo ectópico (Mitty 1993, Fuller 2006). Dada la baja frecuencia de complicaciones del cateterismo arterial, este procedimiento probó ser beneficioso en poblaciones seleccionadas (Dubois 1997, Descargues 2000, Kidney 2001, Ojala 2005). En los últimos años utilizamos los beneficios de la cateterización y embolización arterial uterina profiláctica en casos de acretismo placentario, que permitió llevar adelante cirugías reparadoras en campos prácticamente exangües con preservación del útero, tomando como base un protocolo preestablecido (Martinez 2005).

Se llevará a cabo en aquellos casos seleccionados por padecer lesiones potencialmente exanguinantes, como por ejemplo en el acretismo placentario, o cuando se asocien varios

factores de riesgo, como coagulopatías previas y condiciones favorecedoras de atonía uterina. Se realiza la arteriografía pelviana posicionando el catéter en aorta distal y se recogen imágenes de la vascularización uterina, placentaria y pelviana previo al inicio de la cirugía (Lee 2010). Se completará con el posicionamiento preventivo de los catéteres, para oclusión hipogástrica bilateral mediante un balón (Oei 2001, Kidney 2001, Greenberg 2007) y eventual embolización intraoperatoria (Eisele). La presencia de pseudoaneurismas de arteria uterina, resultado de injuria vascular durante la operación cesárea, son efectivamente excluidos mediante la embolización. Igual resultado se obtiene con las fístulas arterio-venosas uterinas origen de hemorragias intermitentes agravadas por el legrado de la cavidad. En casos particulares, como por ejemplo embarazo ectópico o feto muerto, se completará la embolización uterina con fines hemostáticos inmediatamente antes de la cirugía evacuadora o cesárea.

### **Vías de acceso**

La vía de acceso habitual es la arteria femoral. Para no superponer el área de trabajo con la obstétrica y limitar la exposición fetal a la radiación, algunos utilizan la vía axilar (Álvarez 1992). Otras vías de acceso fueron utilizadas cuando la ligadura de ambas arterias hipogástricas impidió el acceso directo a sus ramas (Heaston 1979, Pelage 1998).

Al controlar la hemorragia en el sitio de punción femoral por tratarse de un vaso compresible, la coagulopatía no representa una contraindicación formal para su realización.

En ocasiones, el grado de colapso cardiovascular no permite palpar el pulso y la punción arterial se torna dificultosa. Se deberá recurrir, de ser necesario, a la disección vascular para exponer el la arteria.

### **Material embolizante**

Para lograr la hemostasia se utiliza material reabsorbible: partículas de esponja de gelatina de 1 mm, partículas de PVA (polivinilalcohol deshidratado) de 300-600  $\mu\text{m}$  o cianoacrilato. Las partículas de esponja de gelatina causan obstrucción transitoria de los vasos, la recanalización ocurre en aproximadamente 3 semanas; mientras que las partículas de PVA o las microesferas de trisacril gelatina generan la oclusión permanente del vaso. Las partículas de PVA causan embolización distal definitiva, con inflamación aguda del endotelio seguido de trombosis (Tourne 2003).

Coils metálicos de platino o nitinol no reabsorbibles son utilizados cuando la extravasación sanguínea involucra a las partículas de gelatina por compromiso de arterias de mayor calibre (lee 2010). Es preferible no utilizarlos salvo en la situación referida (Corr 2001).

### **Tiempo requerido**

Inicialmente se pensó, que el manejo angiográfico del sangrado podría significar una pérdida de tiempo en situaciones de emergencia, el advenimiento de la tecnología digital redujo el tiempo del procedimiento aproximadamente a 30-60 minutos obteniéndose la hemostasia, habitualmente, pocos minutos después de iniciada la instrumentación.

### **Limitaciones del tratamiento endovascular**

La ligadura de la arteria hipogástrica previa al procedimiento, condiciona una significativa dificultad para acceder a los vasos sangrantes. Solo una evaluación detallada y el conocimiento de las arterias colaterales pélvicas permitirán progresar el catéter cercano al sitio de sangrado (Banerjee 1995). La arteria femoral circunfleja media representa una vía alternativa para acceder a la arteria pudenda interna en enfermas con ligadura de arterias hipogástricas y sangrado post-histerectomía (Mitty 1993).

Los fracasos de hemostasia mediante la embolización, se observaron en casos con rupturas uterinas o desgarros vaginales desapercibidos, sin embargo, se logró disminuir el sangrado por algunas horas y permitió mejorar la condición hemodinámica y hemostática de las enfermas para la posterior intervención quirúrgica (Eisele 2007). Esta situación podrá observarse con los desgarros altos donde resulta dificultoso o riesgoso efectuar suturas efectivas evitando el riesgo de ligar el uréter (Tourne 2003). Varias opciones quirúrgicas, se podrán utilizar ante el fracaso de la embolización, mientras que la ligadura arterial que no detuvo el sangrado, hace imposible o muy dificultosa la embolización posterior, quedando como única opción la histerectomía.

Por otra parte, si existe sospecha de lesión venosa del plexo útero-ovárico o lesión accidental del plexo pre-sacro, el rédito diagnóstico y sobre todo la posibilidad de hemostasia con embolización arterial son casi nulos, razón por la cual se ha de optar por el tratamiento quirúrgico de todas las lesiones venosas.

### **Condiciones técnicas**

La calidad de la exploración arteriográfica y consecuentemente su éxito, está en relación directa con la resolución gráfica del equipamiento radiológico y de su posibilidad de registrar imágenes secuenciales, preferentemente empleando la técnica de sustracción digital. Las condiciones ideales se encuentran dadas en los equipamientos de las salas de hemodinamia y por el contrario no son obtenibles imágenes de calidad con los sistemas portátiles de arco en "C" de uso en quirófanos.

Por esta razón, es preferible el traslado de las pacientes a áreas provistas con equipos de hemodinamia para la realización de la arteriografía diagnóstica y posterior tratamiento de embolización selectiva uterina.

En las pacientes que requieran embolización uterina prequirúrgica o el posicionamiento de catéteres arteriales, se sugiere efectuar en forma planificada estas intervenciones en la sala de hemodinamia inmediatamente antes de la cirugía.

En enfermas con sangrado obstétrico no controlable, es imprescindible la coordinación para su traslado y la preparación de la sala de hemodinamia dentro de los tiempos aceptables para una emergencia de estas características y que debería oscilar entre 30 y 45 minutos desde el momento del llamado desde quirófano hasta el comienzo de la arteriografía y embolización uterina. Cabe señalar que con equipos médicos entrenados y en virtud de la alta probabilidad de control del sangrado con embolización, esta intervención es realizable en pacientes en estado shock o con sangrado activo por coagulopatía mientras se efectúa simultáneamente el tratamiento específico.

En circunstancias críticas de hemorragias obstétricas no trasladables desde quirófano, se tendrá como opción ofrecer la arteriografía y embolización en el área quirúrgica. También existe la

posibilidad de ocluir transitoriamente la aorta terminal, mediante catéter balón por vía endovascular, en el quirófano (Bell-Thomas 2003).

La radiación recibida por el feto es baja, y se estima un coeficiente de riesgo de aproximadamente 0,06% por cada 1.000 milirads recibidos (Hansch 1999). También se estimó que se requieren 400 rads para causar daño irreversible sobre el ovario con esterilidad ulterior (Hansh 1999).

La arteriografía comprende el estudio de las arterias hipogástricas, uterinas y ramas cervicales habitualmente responsables de la hemorragia obstétrica. En casos especiales se completará con el estudio de arterias ováricas e incluso ilíacas primitivas y externas. Resulta conveniente realizar el procedimiento de embolización bilateral (Banovac 2007), salvo para el tratamiento de fistulas arterio-venosas o pseudoaneurismas. Las arterias más frecuentemente embolizadas son las uterinas, vaginales, pudendas, ováricas y ramas de las referidas (Deux 2001). Cuando una intervención quirúrgica precedió a la embolización, otras arterias como lumbares, sacra, media circunfleja o pélvicas fueron embolizadas con éxito (Deux 2001).

Luego de la histerectomía, arterias pelvianas, lumbares o sacra son pasibles de estudio y embolización, como así también la femoral circunfleja media que provee anastomosis a la pudenda interna.

Muchos fracasos de la hemostasia se vinculan con vasos no excluidos que proveen una amplia irrigación complementaria. La arteria medial circunfleja rama de la femoral profunda y la arteria epigástrica inferior a menudo reconstituyen el flujo sanguíneo y la hemorragia persiste (Banovac 2007). También contribuyen al sangrado las ramas infracervicales, en particular las vaginales en su porción media, que son ramas de la hipogástrica y pudenda interna, con distribución sub peritoneal.

El uso de tecnología digital facilita la selección de los vasos sangrantes incrementando la capacidad de realizar embolización súper selectiva y disminuir el riesgo de complicaciones isquémicas. En todos los casos un uso meticuloso de la técnica angiográfica y del manejo de los materiales embólicos es mandatorio.

## **Complicaciones**

Fiebre aislada durante 2-3 días, hematomas pseudoaneurismas e infecciones locales, y resultaron las complicaciones menores mas frecuentes (Mathe 2007). Se aconseja el uso de una dosis profiláctica de antibióticos al iniciar el procedimiento (Vedantham 1997).

Las complicaciones graves resultan excepcionales en cuanto a su aparición y fueron publicadas como casos aislados. Perforación de la arteria femoral, trombosis ilíaca (Greenberg 2007), necrosis uterina (Cottier 2002, Porcu 2005), necrosis vesical (El-Shalakany 2003, Porcu 2005), necrosis del recto, injuria del nervio ciático y fístula vaginal (Vegas 2006), fueron referidas en la literatura. Además se comunicaron casos con isquemia de miembro inferior vinculadas con la migración del material embolizante (Maassen 2009) resueltos favorablemente. La emboliación accidental de los vasos ováricos podrá conducir a la menopausia precoz (Payne 2002, Chou 2004).

El inflado de catéteres endovasculares con balón que interrumpen transitoria del flujo mientras se completa un procedimiento con riesgo de sangrado masivo, fue referido como causa de

complicación trombótica. Se adjudica la misma al daño de la íntima producto del exceso de presión ejercido por el balón sobre la pared vascular (Lee 2010).

Las suturas de compresión uterina mediante la técnica de B-Lynch o similares, que se realizan con posterioridad a la embolización podrán causar necrosis isquémica del útero. Se vinculó con el tamaño pequeño de las partículas embolizantes un mejor control de la hemorragia, pero una mayor posibilidad de necrosis isquémica (Tixier 2009), que también se relacionó con la cantidad de material utilizado (Soyer 2005).

Se destacó la importancia de efectuar, en todos los casos, un angiograma previo a la embolización. Soyer (2005) observó en un caso con hipoplasia de la arteria iliaca externa, donde la circulación hacia el miembro inferior ipsilateral se establecía a través de una arteria ciática persistente, con nacimiento en la rama anterior de la iliaca interna. Inadvertir su presencia hubiese causado isquemia de la pierna al inyectar el material embolizante.

Deberá considerarse las complicaciones inherentes al medio de contraste, como la anafilaxia y arbitrar medidas preventivas de nefrotoxicidad, en particular el adecuado grado de hidratación antes y después de realizar el procedimiento (Álvarez 1992).

En una extensa serie, las complicaciones de cierta gravedad se presentaron en el 1,25% sobre 400 casos consecutivos.

### **Efectos sobre la futura fertilidad**

Los efectos colaterales de la embolización arterial sobre la fertilidad no han sido confirmados con exactitud hasta este momento y existen varios reportes de embarazos normales después de la embolización uterina (Ornan 2003).

### **Conclusiones**

La embolización arterial trans-catéter es un método de tratamiento efectivo y seguro para el sangrado obstétrico en diversas situaciones clínicas. Sus ventajas incluye la facilidad de detectar vasos sangrantes, la capacidad de obtener un rápido control de la hemorragia con o sin identificación del sitio sangrante, posibilidad de evaluar fácilmente el éxito o fracaso del tratamiento y de reinstaurar el tratamiento de embolización en el mismo vaso o en vasos colaterales, disminuir la incidencia de resangrado debido a las oclusiones más distales obtenidas por este método, en relación con los resultados logrados con la ligadura quirúrgica.

La posibilidad de evitar los riesgos quirúrgicos, preservar la fertilidad y cursar hospitalizaciones más breves representa beneficios importantes para la paciente.

En las enfermas con hemorragia obstétrica el objetivo primario del tratamiento es identificar rápidamente los vasos sangrantes y ocluirlos, ofreciendo una oportunidad para la recomposición de la hemostasia. La técnica de embolización trans-catéter arterial debería ser el tratamiento inicial para la hemorragia refractaria pélvica post-parto y post-quirúrgica. El cateterismo de las arterias uterinas como medida profiláctica en pacientes quirúrgicos con alto riesgo de sangrado masivo, como en quienes padecen acretismo placentario, resulta promisorio.

Ventajas de la embolización angiográfica
Evita riesgos quirúrgicos No requiere anestesia general Disminuye los requerimientos de hemoderivados Preserva la fertilidad Baja tasa de complicaciones Hospitalización más breve

### Conceptos destacados

- *A pesar de los resultados satisfactorios, existe una notoria sub-utilización de la embolización arterial pélvica en la práctica asistencial*
- *La mayor parte de los reportes refieren una tasa de éxito de 90-95%*
- *En el post-parto la radiología intervencionista evita la necesidad de una laparotomía exploradora, con los riesgos que implica una cirugía en el curso de una coagulopatía y los inherentes a la anestesia general*
- *La embolización arterial presenta ventajas en el postoperatorio de una cesárea con extensos hematomas retroperitoneales por tratarse de un área de difícil acceso para el reconocimiento de vasos sangrantes. Así mismo, la visualización del piso pélvico y el acceso a ramas de los vasos iliacos puede resultar muy dificultosa*
- *Con la embolización la oclusión de los vasos sangrantes es, en todos los casos, más distal que las ligaduras. En consecuencia existe una baja incidencia de re-sangrado a través de colaterales*
- *En los últimos años utilizamos los beneficios de la cateterización y embolización arterial uterina profiláctica en casos de acretismo placentario, que permitió llevar adelante cirugías reparadoras en campos prácticamente exangües con preservación del útero*

### Referencias

- Alvarez M, Lockwood C, Ghidini A, Dottino P, Mitty H, Berkowitz R. Prophylactic and emergent arterial catheterization for selective embolization in obstetric hemorrhage. *Am J Perinat* 1992;9(5/6):441-444
- Aziz A, Petrucco O, Makinoda S, Wikholm G, Svendsen P et al. Transarterial embolization of the uterine arteries: patient reactions and effects on uterine vasculature. *Acta Obstet Gynecol Scand* 1998;77:334-340
- Banerjee S, Elder M. Severe postpartum haemorrhage: early angiographic embolization is life saving. *J Obstet Gynecol* 1995;15(4):240
- Banovac F, Lin R, Shah D, White A, Pelage J, Spies J. Angiographic and interventional options in obstetric and gynecologic emergencies. *Obstet Gynecol Clin Am* 2007;34:599-616
- Bell-Thomas S, Penketh R, Lord R, Davies N, Collis R. Emergency use of a transfemoral aortic occlusion catheter to control massive haemorrhage at caesarean hysterectomy. *Br J Obstet Gynaecol* 2003;110:1120-1122
- Bengt A, Eriksson L, Skoog G. Anti-shock trousers and transcatheter embolization in the management of massive obstetric hemorrhage: a report of two cases. *Acta Obstet Gynecol Scand* 1999;78(8):740-741
- Bloom A, Verstanding A, Gielchinsky Y, Nadjari M, Elchalal U. Arterial embolization for persistent primary postpartum haemorrhage: before or after hysterectomy? *Br J Obstet Gynaecol* 2004;111:880-884



- Borgatta L et al. Pelvic embolization for treatment of hemorrhage related to spontaneous and induced abortion. *Am J Obstet Gynecol* 2001;185(3):530-536
- Breathnach F, Tuite D, McEniff N, Byrne P, Geary M. Uterine artery embolization as an interval adjunct to conservative management of placenta praevia increta. *J Obstet Gynaecol* 2007;27(2):195
- Brown B, Heaston D, Poulson A, Gabert H, Mineau D et al. Uncontrollable postpartum bleeding: a new approach to hemostasis through angiographic arterial embolization. *Obstet Gynecol* 1979;54:361-365
- Butori N, Coulange L, Filipuzzi K, Krause D, Loffroy R. Pseudoaneurysm of the uterine artery after cesarean delivery. *Obstet Gynecol* 2009;113:540-543
- Cantasdemir M, Yilmaz M, Kantarci F, Mihmanli I et al. Endovascular management of postpartum massive vaginal bleeding. *Arch Gynecol Obstet* 2002;267:104-106
- Chan g C, Wu M, Shih J, Lee C. Preservation of uterine integrity via transarterial embolization under postoperative massive vaginal bleeding due to cesarean scar pregnancy. *Taiwanese J Obstet Gynecol* 2006;45(2):183-187
- Chen T, Chen C, Hong Y, Chen M. Puerperal pelvic hematoma successfully treated by primary transcatheter arterial embolization. *Taiwanese J Obstet Gynecol* 2009;48(2):200-202
- Chien C, Kung K, Kao H. Transarterial embolization for the control of postpartum hemorrhage. *Taiwanese J Obstet Gynecol* 2008;47(1):110-112
- Chou Y, Cheng Y, Shen C, Hsu T, Chang S, Kung F. Failure of uterine arterial embolization: placenta accreta with profuse postpartum hemorrhage. *Acta Obstet Gynecol Scand* 2004;83:688-690
- Corr P. Arterial embolization for haemorrhage in the obstetric patient. *Best Pract Res Cl Obstet Gynaecol* 2001;15(4):557-561
- Cottier J, Fignon A, Tranquart F, Herbreteau D. Uterine necrosis after arterial embolization for postpartum hemorrhage. *Obstet Gynecol* 2002;100(5):1074-1077
- Creinin M, Feldstein V. Conservative management options for cervical pregnancy; case reports and literature review. *Int J Fertil Menopausal Stud* 1995;40(4):175-186
- Demir B, Dilbaz S, Haberal A, Cetin N. Acquired uterine arteriovenous malformation after caesarean section. *Aust N Zeal J Obstetric Gynaecol* 2004;44:160-161
- Descargues G, Clavier E, Lemerrier E, Sibert L. Placenta percreta with bladder invasion managed by arterial embolization and manual removal after cesarean. *Obstet Gynecol* 2000;96:840
- Descargues G, Douvrin F, Gravier A, Lemoine J, Marpeau L, Clavier E. False aneurysm of the uterine pedicle: an uncommon cause of post-partum haemorrhage after caesarean section treated with selective arterial embolization. *Eur J Obstet Gynecol* 2001;97:26-29
- Deux J, Bazot M, Le Blanche A, Tassart M, Khalil A et al. Is selective embolization of uterine arteries a safe alternative to hysterectomy in patients with postpartum hemorrhage? *Am J Roentgen* 2001;177:145-149
- Dubois J, Garel L, Grignon A, Lemay M, Ledue L. Placenta pércreta: balloon occlusion and embolization of the internal iliac arteries to reduce intraoperative blood losses. *Am J Obstet Gynecol* 1997;176:723-726
- Eisele G, Sierre S, Malvino E. Hemorragias graves del post parto: tratamiento mediante embolización endovascular. *Medicina Intensiva* 2002;19(1):1-5
- Eisele G, Simonelli D, Galli E, Martinez M, Zlatkes R, Mezzabotta L, Malvino E y col. Embolización arterial uterina en hemorragias graves del postparto: papel del anestesiólogo. *Rev Argentina Anest* 2007;65(2):96-106

- Eisele G, Galli E, Simonelli D, Martinez M, Malvino E, Zlatkes R. Hemorragia incontrolable del postparto por atonía uterina: asociación de la embolización uterina al tratamiento convencional. *Rev Soc Obstet Ginecol Buenos Aires* 2007;86(973):150-155
- Eisele G, Simonelli D, Galli E, Alvarado A, Malvino E, Martinez M. Hallazgos angiográficos y resultados de la embolización arterial uterina en hemorragias graves el postparto. *Rev Arg Radiología* 2007;71(4):395-400
- El-Shalakany A, El-Din M, Wafa G, Azzam M, El-Dorry A. Massive vault necrosis with bladder fistula after uterine artery embolization. *Br J Obstet Gynaecol* 2003;110:215-216
- Fuller A, Carvalho B, Brummel C, Riley E. Epidural anesthesia for elective cesarean delivery with intraoperative arterial occlusion balloon catheter placement. *Anesth Analg* 2006;102:585-587
- Greenberg J, Suliman A, Iranpour P, Angle N. Prophylactic balloon occlusion of the internal iliac arteries to treat abnormal placentation: a cautionary case. *Am J Obstet Gynecol* 2007;197:470
- Hansch E, Chitkara U, McAlpine J, El-Sayed Y, Dake M, Razavi M. Pelvic arterial embolization for control of obstetric hemorrhage: a five-year experience. *Am J Obstet Gynecol* 1999;180:1454-1460
- Hasegawa T, Yamakawa Y, Ota S, Kamei T. Delivery by cesarean section after embolization for vaginal arteriovenous malformation. *Gyn Obstet Invest* 2008;65:24-28
- Heaston D, Mineau E, Brown B, Miller F. Transcatheter arterial embolization for control of the persistent massive puerperal hemorrhage after bilateral surgical hypogastric artery ligation. *Am J Roentgen* 1979;133:152-154
- Honey L, Leader A, Claman P. Uterine artery embolization. A successful treatment to control bleeding cervical pregnancy with a simultaneous intrauterine gestation. *Hum Reprod* 1999;14(2):553-555
- Jan H, Mehra G, Kent A. Postpartum hemorrhage due to a pseudo-aneurysm formation following cesarean delivery. *Int J Gynecol Obstet* 2007;98(3):263-264
- Kelly S, Belli A, Campbell S. Arteriovenous malformation of the uterus associated with secondary postpartum hemorrhage. *Ultrasound Obstet Gynecol* 2003;21:602-605
- Kidney D, Nguyen A, Ahdoot D, Bickmore L et al. Prophylactic perioperative hypogastric artery balloon occlusion in abnormal placentation. *Am J Roentgen* 2001;176:1521-1524
- La Folie T, Vidal V, Emaná M, Capelle M, Jaquier A et al. Results of endovascular treatment in cases of abnormal placentation with post-partum hemorrhage. *J Obstet Gynaecol Res* 2007;33(5):624-630
- Lee J, Shepherd S. Endovascular treatment of postpartum hemorrhage. *CJ Obstet Gynecol* 2010;53(1):209-218
- Leung T, Au H, Lin Y, Lee C, Shen L et al. Prophylactic trans-uterine embolization to reduce intraoperative blood loss for placenta percreta invading the urinary bladder. *J Obstet Gynaecol* 2007;33(5):722-725
- Lingam K, Hood V, Carty M. Angiographic embolization in the management of pelvis haemorrhage. *Br J Obstet Gynaecol* 2000;107:1176-1178
- Maassen M, Lambers M, Tutein R, Van der Valk P, Elgersma O. Complications and failure of uterine artery embolization for intractable postpartum haemorrhage. *Br J Obstet Gynecol* 2009;116:55-61
- Majd H, Srikantha M, Majumdar S, B-Lynch C, Choji K et al. Successful use of uterine artery embolization to treat placenta increta in the first trimestre. *Arch Gynecol Obstet* 2009;279:713-715

- Mathe M, Morau E, Kovacsik H, Picot M, Boulot P. Impact of the new French clinical practice recommendations in embolization in post-partum and post-abortion hemorrhage: study of 48 cases. *J Perinat Med* 2007;35:532-537
- Martin J et al. Angiographic arterial embolization and computed tomography-directed drainage for the management of hemorrhage and infection with abdominal pregnancy. *Obstet Gynecol* 1990;76:941-945
- Martinez M, Eisele G, Malvino E y col. Protocolo de prevención y tratamiento de la hemorragia puerperal y sus complicaciones ante la sospecha de adherencia placentaria patológica. *Rev Obstet Ginecol Buenos Aires* 2005;84(966):225-238
- Martinez G, Izbizky G, García Mónaco R, Sebastiani M, Otaño L. Embolización de las arterias uterinas: una alternativa para la prevención y el tratamiento de la hemorragia obstétrica postparto. *Rev Soc Obst Gin Buenos Aires* 2005;84(963):
- Mason B. Postpartum hemorrhage and arterial embolization. *Curr Op Obstet Gynaecol* 1998;10(6):475-479
- Mitty H, Sterling K, Alvarez M, Gendler R. Obstetric hemorrhage: prophylactic and emergency arterial catheterization and embolotherapy. *Radiology* 1993;188:183-187
- Mushtaq S, Kurdi W, Al-Shammari M. Prophylactic catheters placement and intraoperative internal iliac artery embolization in a patient with placenta accreta. *J Obstet Gynaecol* 2007;27(8):853-855
- Myers E. Uterine artery embolization: what more do we need to know? *Obstet Gynecol* 2002;100(5):847-848
- Nasu K, Nishida M, Yoshimatsu J, Narahara H. Ectopic pregnancy after successful treatment with percutaneous transcatheter uterine arterial embolization for congenital uterine arteriovenous malformation: a case report. *Arch Gynecol Obstet* 2008;278:171-172
- Oei P, Chua S, Tan L, Ratnam S, Arulkumaran S. Arterial embolization for bleeding following hysterectomy for intractable postpartum hemorrhage. *Int J Gynecol Obstet* 1998;62:83-86
- Oei S, Kho S, Broeke E, Brolmann H. Arterial balloon occlusion of the hypogastric arteries: a life saving procedure for severe obstetric hemorrhage. *Am J Obstet Gynecol* 2001;185:1255-1256
- Ojala K, Perala J, Kariniemi J, Ranta P, Raudaskoski T, Tekay A. Arterial embolization and prophylactic catheterization for the treatment for severe obstetric hemorrhage. *Acta Obstet Gynecol Scand* 2005;84:1075-1080
- Oki T, Baba Y, Yoshinaga M, Douchi T. Super-embolization for uncontrolled bleeding in abdominal pregnancy. *Obstet Gynecol* 2008;112:427-429
- Olah K. Massive obstetric haemorrhage resulting from a conservatively managed cervical pregnancy at delivery of its twin. *Br J Obstet Gynaecol* 2003;110:956-957
- Ornan D, White R, Pollak J, Tal M. Pelvic embolization for intractable postpartum hemorrhage: long term follow-up and implications for fertility. *Obstet Gynecol* 2003;102(5):904-910
- Pais O, Glickman M, Schwartz P, Pingoud E, Berkowitz R. Embolization of pelvic arteries for control of postpartum hemorrhage. *Obstet Gynecol* 1980;55(6):754-758
- Payne J, Robboy S, Haney A. Embolic microspheres within ovarian arterial vasculature after uterine artery embolization. *Obstet Gynecol* 2002;100(5):883-886
- Pelage J et al. Life-threatening primary postpartum hemorrhage: treatment with emergency selective arterial embolization. *Radiology* 1998;208:359-362

- Pelage J, Le Dref O, Jacob D, Soyer P, Herbreteau D, Rymer R. Selective arterial embolization of the uterine arteries in the management of intractable post-partum hemorrhage. *Acta Obstet Gynecol Scand* 1999;78(8):698-703
- Pelage J, LeDref O, Jacob D, Soyer P, Herbreteau D, Rymer R. Selective arterial embolization of the uterine arteries in the management of intractable post-partum hemorrhage. *Obstet Gynecol Surv* 2000;55(4):204-205
- Porcu G, Roger V, Jacquier A, Mazouni C, Rojat-Habid M et al. Uterus and bladder necrosis after uterine artery embolization for postpartum haemorrhage. *Br J Obstet Gynaecol* 2005;112:122-123
- Rebarber A, Fox N, Eckstein D, Lookstein R, Saltzman D. Successful bilateral uterine artery embolization during an ongoing pregnancy. *Obstet Gynecol* 2009;113:554-556
- Reyftmann L, Vernhet H, Boulot P. Management of massive uterine bleeding in cesarean scar pregnancy. *Int J Gynecol Obstet* 2005;89:154-155
- Rourke N, McElrath T, Baum R, Camann W, Tuomala R, Stuebe A, Kodali B. Cesarean delivery in the interventional radiology suite: a novel approach to obstetric hemostasis. *Anesth Analg* 2007;104:1193-1194
- Saraiya P, Chang T, Pelage J, Spies J. Uterine artery replacement by the round ligament artery: an anatomic variant discovered during uterine artery embolization of leiomyomata. *J Vasc Interv Radiol* 2002;13:939-941
- Sentilhes L, Gromez A, Clavier E, Resch B, Verspyck E, Marpeau L. Predictors of failed pelvic arterial embolization for severe postpartum hemorrhage. *Obstet Gynecol* 2009;113(5):992-999
- Sherer D, Lysikiewicz A, Abufalia O. Viable cervical pregnancy managed with systemic methotrexate, uterine artery embolization, and local tamponade with inflated Foley catheter balloon. *Am J Perinat* 2003;20(5):263-267
- Soyer P, Boudiaf M, Jacob D, Hamzi L, Pelage J et al. Bilateral persistent sciatic artery: a potential risk in pelvic arterial embolization for primary postpartum hemorrhage. *Acta Obstet Gynecol Scand* 2005;84:604-605
- Stancato-Pasik A, Mitty H, Richard H, Eshkar N. Obstetric embolotherapy: effect on menses and pregnancy. *Radiology* 1997;204:791-793
- Timmerman D, Wauters J, Van Calenbergh S, Van Schoubroeck D, Maleux G, Van Den Bosch T, Spitz B. Color doppler imaging is a valuable tool for the diagnosis and management of uterine vascular malformations. *Ultrasound Obstet Gynecol* 2003;21:570-577
- Tixier H, Loffroy R, Coulange L, Butori N, Filipuzzi L et al. Uterine necrosis following selective embolization for postpartum hemorrhage using absorbable material. *Acta Obstet Gynecol Scand* 2009;88(6):748
- Tourne G, Collet F, Seffert P, Veyret C. Place of embolization of the uterine arteries in the management of post-partum haemorrhage: a study of 12 cases. *Eur J Obstet Gynecol* 2003;110:29-34
- Vedantham S, Goodwin S, McLucas B, Mohr G. Uterine artery embolization: an underused method of controlling pelvic hemorrhage. *Am J Obstet Gynecol* 1997;176:938-948
- Vegas G, Illescas T, Muñoz M, Perez A. Selective pelvic arterial embolization in the management of obstetric hemorrhage. *Eur J Obstet Gynecol Repr Biol* 2006;127:68-72
- Virk R, Zhong J, Lu D. Diffuse cavernous hemangioma of the uterus in a pregnant woman: report of a rare case and review of literature. *Arch Gynecol Obstet* 2009;279:603-605

- Webster V, Stewart R, Stewart P. A survey of interventional radiology for the management of obstetric haemorrhage in the United Kingdom. *Int J Obstet Anesthes* 2010; in press
- Worthington R, Uterine artery embolization: a state of the art. *Sem Interv Radiol* 2004;21(1):37-42
- Yamashita Y, Harada M, Yamamoto H, Miyazaki T, Takahashi M et al. Transcatheter arterial embolization of obstetric and gynaecological bleeding: efficacy and clinical outcome. *Br J Radiol* 1994;67:530-534
- Yu B, Douglas N, Guarnaccia M, Sauer M. Uterine artery embolization as an adjunctive measure to decrease blood loss prior to evacuating a cervical pregnancy. *Arch Gynecol Obstet* 2009;279:721-724

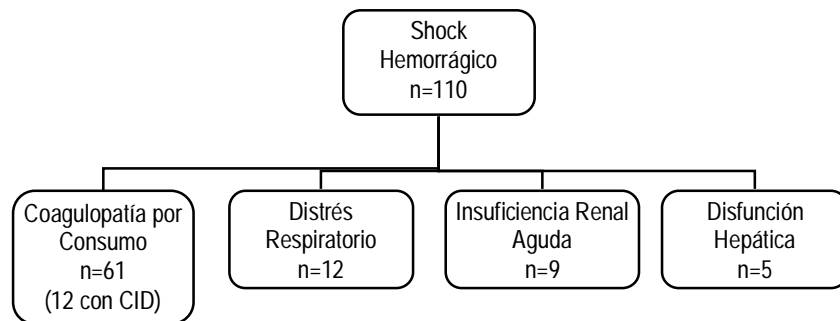
## CAPITULO 9

### Complicaciones vinculadas con el Sangrado Obstétrico

Las complicaciones vinculadas con el shock resultan en forma directa o indirecta de la caída del flujo sanguíneo tisular que conduce al déficit de oxígeno y nutrientes, factores concionantes de daño celular directo.

Varios órganos resultarán afectados, en particular pulmones y riñones, generando la imposibilidad de contribuir con sus mecanismos compensadores a minimizar los efectos que sobre el medio interno provoca el shock.

En una primera serie de 247 gestantes ingresadas a la unidad de cuidados intensivos con hemorragias obstétricas graves, el shock hipovolémico estuvo presente en 48,3% de los casos asociado a diversas complicaciones (Malvino 2008) (figura 1).



**Figura 1.** Complicaciones asociadas con el shock hemorrágico. Otros treinta casos de coagulopatía por consumo (uno con CID e insuficiencia renal aguda) no se asociaron al shock hemorrágico (Malvino y col 2008).

#### Apoyo respiratorio

En todos los casos de descompensación hemodinámica se incrementará la fracción inspirada de oxígeno con el fin de optimizar la disponibilidad del mismo a nivel tisular. Podrá resultar necesario iniciar o continuar la asistencia respiratoria mecánica en el postoperatorio.

Con modelos experimentales en animales, se observó que en el curso del shock hemorrágico con ventilación espontánea, el paro respiratorio precedía al paro cardíaco (Walcott 1945). Se relacionó esta alteración con dos factores:

1. alteraciones a nivel del centro respiratorio debido a la disminución del flujo sanguíneo cerebral secundario al shock hipovolémico, si bien no se hallaron cambios en la circulación encefálica durante la hemorragia aguda severa como consecuencia de los mecanismos compensatorios de

redistribución del flujo (Aubier 1981), no resultando claro el origen de la bradipnea que precede al paro.

2. fatiga muscular respiratoria debido a menor disponibilidad de oxígeno tisular e incremento en el trabajo ventilatorio (De Vito 1990) debido al estímulo provocado por la presencia de acidosis metabólica y la activación de los baroreceptores.

### **Soporte hemodinámico**

En las etapas avanzadas del shock hemorrágico, podrá observarse hipotensión severa a pesar de la adecuada reposición de la volemia debido a una vasodilatación persistente. Los mecanismos responsables de esta vasoplejía son la acidosis tisular, la hipoxia y la depleción de ATP (Angele 2008). Estudios en animales demostraron que una tensión arterial media menor de 45 mmHg ocasiona hipoperfusión coronaria con isquemia miocárdica que lleva al paro cardíaco (Raab 2008).

La anemia aguda severa genera disminución de la disponibilidad de oxígeno miocárdico debido a la hipoperfusión coronaria secundaria a la hipotensión arterial sistémica y disminución del contenido arterial de oxígeno. En estas condiciones, la administración de elevadas concentraciones de oxígeno inhaladas y la reposición de la hemoglobina resultarán medidas efectivas para evitar el agravamiento de esta condición que se retroalimenta por la caída del gasto cardíaco.

Sin embargo, a pesar de recuperar la tensión arterial y la capacidad de transporte de oxígeno mediante el aporte de glóbulos rojos y soluciones cristaloides, la función ventricular permanece deprimida cuatro horas después de finalizada la reanimación. Se comprobó la presencia de elevados niveles de interleuquinas y citoquinas inflamatorias que podrían ser responsables de esta reacción (Jarrar 2000).

Por lo tanto, si a pesar de la reposición adecuada de la volemia, se apreciara deterioro de la función cardíaca podrá recurrirse al uso de drogas vasoactivas.

La *noradrenalina* actúa sobre los receptores alfa y beta adrenérgicos promoviendo incremento de la presión arterial, sin modificaciones en el gasto cardíaco. La resistencia total periférica aumenta en todos los territorios, incluyendo el renal. La infusión de noradrenalina incrementa la tolerancia a la anemia aguda mientras se implementa la reposición de la volemia y la masa globular perdida (Meier 2007) y puede enmascarar el déficit de volumen al provocar redistribución de la volemia (Nouira 2005).

La *dopamina* ejerce efecto inotrópico y cronotrópico positivo sobre el corazón, además de generar vasoconstricción selectiva en dosis mayores a 5  $\mu\text{g}/\text{kg}/\text{minuto}$ ; en todos los casos la reposición suficiente de la volemia es requisito previo a su uso. Hipotensión persistente con dosis de hasta 20  $\mu\text{g}/\text{kg}/\text{minuto}$ , hará necesario asociar una infusión con noradrenalina (Santoso 2005).

Estudios experimentales demostraron la utilidad de la *vasopresina* en el shock hemorrágico al disminuir el volumen de los fluidos durante la reanimación, mejorar los parámetros de función cardíaca y pulmonar y mejorar la sobrevivencia (Angele 2008, Raab 2008). Por derivar el flujo sanguíneo al territorio supra-diafragmático, con beneficio para la circulación coronaria, pulmonar y cerebral; sin embargo se desaconseja su uso intravenoso durante el embarazo. También se

utilizó como agente tóxico al promover la hemostasia, provocar vasoconstricción localizada y favorecer la contracción uterina (Duenas 2008)

Se observó una elevada incidencia de isquemia miocárdica en enfermas con shock hemorrágico de origen obstétrico. Se determinó como factores de riesgo para desarrollar este trastorno, la existencia de una concentración de hemoglobina por debajo de 6 g/dl, una tensión sistólica de 88 mmHg o menor, diastólica de 50 mmHg o menor, y una frecuencia cardíaca superior a 115 latidos/minuto (Fuller 2007). Voluntarios sanos presentaron cambios electrocardiográficos compatibles con isquemia miocárdica cuando fueron sometidos a hemodilución normovolémica con hemoglobinemias de 5 g/dl (Hebert 2004).

### **Conservación de la temperatura corporal**

De acuerdo con la gravedad, consideramos tres categorías de hipotermia:

- Leve: temperatura central entre 32°C y 35°C
- Moderada: temperatura central entre 30°C y 32°C
- Grave: temperatura central menor de 32°C

Dado que el mecanismo de coagulación se basa en una serie de reacciones enzimáticas, los cambios de la temperatura y del pH originan profundas alteraciones en su cinética conduciendo a un estado de hipocoagulabilidad a pesar que las concentraciones de los factores de la coagulación resulten dentro del rango fisiológico. Además provoca depresión de la función contráctil del miocardio, promueve las arritmias cardíacas y los trastornos de conducción, se deterioran las reacciones metabólicas celulares y causa inmunodepresión (Santoso 2005). Las enfermas hipotérmicas son susceptibles de sufrir pérdida de la autoregulación cerebral y bulbar, desplazamiento de la curva de disociación de oxígeno hemoglobina.

Tanto la anestesia general como regional promueven la hipotermia al inhibir los mecanismos fisiológicos que facilitan la recuperación de la temperatura corporal normal. Temperaturas centrales menores de 35°C condicionan una severa acidosis metabólica con alta prevalencia de mortalidad (Cohen 2006).

Los escalofríos en el periodo post-anestésico que se generan para recuperar la temperatura corporal, causan incremento del consumo de oxígeno y aumentan la lactacidemia (Plaat 2008)

Controlar la temperatura central cada quince minutos (RCOG 2009). Se implementarán los mecanismos necesarios para conservar la temperatura corporal. Estas medidas incluyen: mantas térmicas, calefactores y entibiar los sueros durante su administración. Un litro de solución salina colocado en el horno por microondas alcanza los 39°C al cabo de 2 minutos.

La infusión de un litro de solución de cristaloides a temperatura ambiente o una unidad de glóbulos rojos a 4°C provoca la caída de la temperatura central en aproximadamente 0,25°C.

La hipotermia y las bajas concentraciones de 2-3 difosfoglicerato en la sangre de banco provocan desplazamiento hacia la izquierda de la curva de disociación de oxihemoglobina dificultando la cesión de oxígeno a nivel tisular.

### **Corrección de la acidosis metabólica**



Al final del embarazo existe una disminución de las reservas de bicarbonato plasmático, que rápidamente se agotan en presencia de acidosis láctidémica tipo A (Marko 2004). La concentración plasmática de ácido láctico resulta del balance entre su producción y la capacidad del hígado para metabolizarlo. Esta capacidad resulta elevada; estudios en animales demostraron que reduciendo el flujo sanguíneo a través de las arterias hepáticas y la vena porta a valores tan bajos como 10% del normal, el hígado metabolizaba el lactato. Por este motivo podrá administrarse solución de Ringer lactato en situaciones de shock hemorrágico, aunque la perfusión hepática este disminuida sin incrementar el grado de acidosis láctica (Makro 2004).

La lactacidemia constituye un método de evaluación indirecto que expresa la magnitud del metabolismo anaeróbico tisular. La reposición de la volemia corrige con relativa rapidez la acidosis por la gran capacidad de reserva hepática. Se estima que en estas condiciones la vida media de ácido láctico en sangre es de 18 horas (Mizock 1992).

El uso de bicarbonato queda restringido a situaciones con pH menor de 7,20 y en cantidad limitada para alcanzar dicho valor.

$$\text{Déficit de bicarbonato (mEq)} = 0,3 \cdot \text{kg peso} \cdot \text{exceso de bases}$$

El resultado obtenido corresponde a la cantidad de mEq que se necesitarían, de la que se administrará la mitad en 15 minutos.

La acidosis interfiere con la respuesta a las catecolaminas y promueve las arritmias cardíacas. Se intensifica cuando la ventilación alveolar no es la adecuada.

### **Alcalosis metabólica**

La sangre recién recolectada a 37°C tiene un pH de 7.10 debido al ácido cítrico añadido como anticoagulante. Por cada semana de almacenamiento el pH disminuye 0.1 unidades debido a la producción de ácido láctico por parte de los glóbulos rojos. El hígado transforma cada milimol de citrato en 3 mEq de bicarbonato, en total 23 mEq de bicarbonato se generan por cada unidad de sangre transfundida (Santoso 2005), el exceso es eliminado del organismo por el riñón. En presencia de insuficiencia renal el bicarbonato se acumula con la consiguiente alcalosis metabólica. No obstante, la alcalosis metabólica es infrecuente de observar en pacientes obstétricas con shock hemorrágico, por tener una reserva alcalina fisiológicamente disminuida.

### **Hipocalcemia**

La hipocalcemia podrá presentarse como consecuencia de la administración de una considerable cantidad de hemoderivados conteniendo citrato como anticoagulante, pero en particular si el ritmo con el que se efectúa la transfusión es rápido (Powner 2002).

Estudios en animales, permiten estimar la capacidad máxima del hígado para transformar el citrato en bicarbonato, evitando que el exceso del primero condicione hipocalcemia (Howland 1977). Para una mujer de 50 kg de peso con función hepática normal, el ritmo de infusión máximo de citrato es 66 ml/min aproximadamente, que equivale a 33 unidades de glóbulos rojos por hora, conteniendo 120 ml por unidad. Sin embargo esta situación podrá surgir con ritmos de infusión menores en presencia de shock con disfunción glandular producto de la isquemia aguda.

La hipocalcemia es infrecuente como causa de coagulopatía. Se considerará su reposición si el nivel de calcio iónico cae por debajo de 2,5 mEq/l, o en caso de observarse prolongación del segmento ST en el trazado electrocardiográfico, que suele preceder a las alteraciones en la hemostasia. Otras manifestaciones eléctricas vinculadas con la hipocalcemia, como hipotensión, inversión de la onda T, bradicardia y/o arritmias son difíciles de adjudicar a la caída del calcio sérico, en el contexto de un estado de shock hemorrágico (Aguilera 2000).

El tratamiento es sustitutivo: gluconato de calcio administrado lentamente por una vía no utilizada para las transfusiones de acuerdo con los valores séricos de calcio iónico. Es importante tener en cuenta que, las formas comerciales disponibles poseen diferente cantidad de calcio elemental. Así, 10 ml de gluconato de calcio al 10% contiene 9,3 mg de calcio, mientras que igual volumen de cloruro de calcio al 10% posee 27,2 mg de calcio elemental.

Corregida la alcalosis respiratoria o metabólica si la hubiere, la dosis inicial de calcio elemental a administrar es 100-200 mg durante un lapso de 10 minutos o más (Aguilera 2000). Desde el punto de vista práctico se administra una dosis de 10 a 20 ml de gluconato de calcio al 10% o 2 a 5 ml de cloruro de calcio al 10% (Santoso 2005). Nuevas determinaciones séricas definirán sobre la necesidad de continuar con la reposición.

### **Alteraciones séricas del potasio y el magnesio**

La hipokalemia es habitual de observar, en el 53% de los casos, y responde a la hemodilución energética con varios litros de soluciones carentes del ión (Bruining 1986). No debiera efectuarse la reposición del potasio sérico mientras su concentración no resulte inferior a 2,5 mEq/l o en caso que se presenten arritmias cardíacas vinculadas con la hipokalemia (Cohen 2006).

También podrá detectarse hipomagnesemia, cuyo reemplazo será tenido en cuenta con valores plasmáticos menores de 1,5 mEq/l o arritmias cardíacas vinculadas con el ión.

La hiperkalemia se vincula con la transferencia del electrolito desde el espacio intracelular hacia el intersticio, las transfusiones de sangre con más de una semana de almacenamiento, y a la presencia de oligoanuria. La acidosis agrava la hiperkalemia por desplazamiento del ión desde el espacio intracelular (Simon 1971).

### **Tratar las coagulopatías vinculadas a la hemorragia**

Dos trastornos de la coagulación podrán presentarse, la coagulopatía dilucional y la coagulación intravascular diseminada o coagulopatía por consumo. En todos los casos el tratamiento no se limita a la reposición de factores sino que debe contemplar la corrección de la causa que la origina: control del sangrado y tratamiento del shock.

Dos factores desencadenan la coagulopatía por consumo. En primer lugar la hipoperfusión y el daño endotelial, y en segundo lugar sustancias trombotóxicas liberadas por la placenta.

Se observó una mayor frecuencia de casos con coagulopatía por consumo en relación con la presencia de shock hemorrágico y el desarrollo de hemorragias exanguinantes (Malvino 2008) (figura 2).

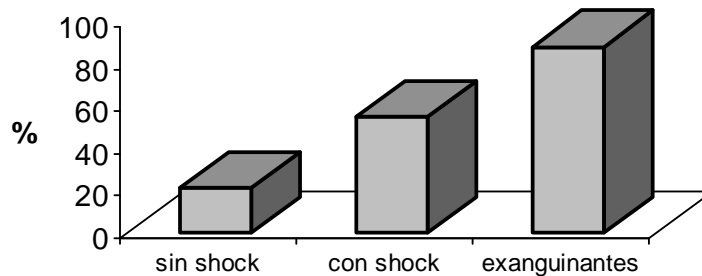


Figura 2. Prevalencia de la coagulopatía por consumo (n=91). Malvino 2008

### Conceptos destacados

- En todos los casos de descompensación hemodinámica se incrementará la fracción inspirada de oxígeno con el fin de optimizar su disponibilidad a nivel tisular
- Si a pesar de la reposición adecuada de la volemia, se apreciara deterioro de la función cardíaca podrá recurrirse al uso de drogas vasoactivas
- La hipotermia provoca alteraciones en la coagulación, depresión de la función contráctil del miocardio, promueve las arritmias cardíacas y los trastornos de conducción, deteriora las reacciones metabólicas celulares y causa inmunodepresión
- El uso de bicarbonato queda restringido a situaciones con pH menor de 7,20 y en cantidad limitada para alcanzar dicho valor
- Se considerará su reposición si el nivel de calcio iónico cae por debajo de 2,5 mEq/l o en caso de observarse prolongación del segmento ST en el trazado electrocardiográfico
- La hipokalemia es habitual de observar y responde a la hemodilución con soluciones carentes del ión. No debiera efectuarse la reposición del potasio sérico mientras su concentración no resulte inferior a 2,5 mEq/l o en caso que se presenten arritmias cardíacas vinculadas con la hipokalemia

### Referencias

- Aguilera I, Vaughan R. Calcium and the anaesthetist. *Anesthesia* 2000;55:779-790
- Angele M, Schneider C, Chaudry I. Bench to bedside review: latest results in hemorrhagic shock. *Critical Care* 2008;12:218
- Aubier M, Trippebach T, Roussos C. Respiratory muscle fatigue during cardiogenic shock. *J Appl Physiol* 1981;51:499
- Bruining H, Boelhouwer R, Ong G. Unexpected hypopotasemia after multiple blood transfusions during operation. *Neth J Surg* 1986;38:48
- Cohen W. Hemorrhagic shock in obstetrics. *J Perinat Med* 2006;34:263-271
- De Vito E, Roncoroni A. Fatiga diafragmática en el shock hipovolémico. *Medicina (Buenos Aires)* 1990;50:35-42
- Duenas-Garcia O, Goldberg J. Topical hemostatic agents in gynecology surgery. *Obstet Gynecol Surv* 2008;63(6):2008
- Fuller A, Bucklin B. Blood components therapy in obstetrics. *Obstet Gynecol Clin N Am* 2007;34:443-458

- Hebert P, McDonald B, Tinmouth A. Clinical consequences of anemia and red cell transfusion in the critically ill. *Crit Care Clin* 2004;20:225-235
- Howland W, Schweizer O, Carlos G, Goldiner P. The cardiovascular effects of low levels of ionized calcium during massive transfusion. *Surg Gynecol Obstet* 1977;145:581
- Jarrar D, Wang P, Knoferl M, Ba Z, Cioffi W, Bland K, Chaudry I. Does early infusion of red blood cells after trauma and hemorrhage improve organ functions? *Crit Care Med* 2000;28(10):3498-3504
- Makro P, Gabrielli A, Caruso L. Too much lactate or too little liver? *J Clin Anesthesia* 2004;16:389-395
- Malvino E, Eisele G, Martinez M, Lowenstein R. Morbilidad materna severa vinculada con las hemorragias obstétricas admitidas en el área de cuidados intensivos. *Obstet Ginecol Latinoamericana* 2008;66(2):49-55
- Meier J, Elatrous S, Dimassi S, Besbes L, Boukef R, Mohamed B, Abroug F. Effects of norepinephrine on static and dynamic preload indicators in experimental hemorrhagic shock. *Crit Care Med* 2005;33(10):2339-2343
- Meier J, Pape A, Loniewska D, Lauscher P, Kertscho H, Zwissler B, Habler O. Norepinephrine increases tolerance to acute anemia. *Crit Care Med* 2007;35(6):1484-1492
- Mizock B, Falk J. Lactic acidosis in critically illness. *Crit Care Med* 1992;20(1):80-92
- Noura S, Elatrous S, Dimassi S, Besbes L, Boukef R, Mohamed B, Abroug F. Effects of norepinephrine on static and dynamic preload indicators in experimental hemorrhagic shock. *Crit Care Med* 2005;33(10):2339-2343
- Plaat F. Anaesthetic issues related to postpartum haemorrhage. *Best Pract Res Clin Obstet Gynaecol* 2008;22(6):1043-1056
- Powner D, Bessinger V. Tetany following resuscitation after abruptio placentae. *Obstet Gynecol* 2002;99(5):885-886
- Raab H, Lindner K, Wenzel V. Preventing cardiac arrest during hemorrhagic shock with vasopressin. *Crit Care Med* 2008;36(11):S474-S480
- Royal College of obstetricians and gynaecologist. Prevention and management of postpartum haemorrhage. Green-top guideline No. 52, may 2009
- Santoso J, Saunders B, Grosshart K. Massive blood loss and transfusion in obstetrics and gynecology. *Obstet Gynecol Surv* 2005;60(12):827-837
- Simon G, Bove J. The potassium load from blood massive. *Postgrad Med* 1971;49:61
- Walcott W. Standardization of experimental hemorrhagic shock. *Am J Physiol* 1945;43:254

## CAPITULO 10

### Consideraciones sobre la Anestesia

**D**urante la anestesia general se inducen cambios en la respuesta central y barorreceptora secundaria a la presencia de hipovolemia, similares a la observada en animales luego de la denervación de los receptores aórticos y carotídeos. Además la mayor parte de los agentes anestésicos poseen efecto vasodilatador y son inotrópicos negativos. Por otra parte, la ventilación controlada por presión positiva conduce a una disminución del retorno venoso por incremento de la presión intratorácica.

Teniendo en cuenta los efectos que sobre el organismo materno ejercen los agentes anestésicos, resulta conveniente corregir el estado de hipovolemia antes de iniciar la cirugía; sin embargo en casi todos los casos con hemorragia aguda este requisito no podrá cumplimentarse de manera completa.

Las técnicas de anestesia raquídea no son aconsejadas en presencia de descompensación hemodinámica por hemorragia obstétrica grave (Esler 2003, Plaat 2008). Con la anulación sensitiva y motora, se provoca un bloqueo simpático que se traduce como hipotensión arterial sostenida, agravando la condición de hipovolemia. Hasta 1.000 ml de sangre o más podrá retenerse en los vasos de capacitancia en el área anestesiada. Si bien la expansión previa de la volemia con 1.000-2.000 ml de soluciones cristaloides reduce el riesgo de hipotensión arterial con la anestesia regional, la respuesta no resulta uniforme. La incidencia de hipotensión fue 75% en un grupo de pacientes tratadas con solución de Ringer, 58% en aquellas que recibieron 500 ml de soluciones de almidón y disminuye a 17% en las que recibieron 1.000 ml (Ueyema 1999). En ocasiones se requiere de 5-10 mg de efedrina por vía IV como complemento terapéutico.

Gallos (2009) propone efectuar la anestesia peridural con 7,5 mg de bupivacaina hiperbárica y 10-20 µg de fentanilo. En algunas ocasiones, resultará necesaria una sedación leve con midazolam 1-3 mg asociado a 50-100 µg de fentanilo por vía IV.

Se prefiere la anestesia general. La técnica quirúrgica para llevar a cabo una histerectomía provoca maniobras reflexógenas capaces de originar hipertónías vagales con bradicardia e hipotensión arterial que solo podrán anularse con un adecuado plano anestésico general (Illia 2001).

Se contraindica iniciar una anestesia regional en el curso de una descompensación de origen hemorrágico (RCOG 2009). Sin embargo, es aceptado que la anestesia general con agentes volátiles se vincula con mayor sangrado y necesidad de transfusiones (Esler 2003, Sule 2005). En caso que la enferma se encuentre hemodinámicamente inestable, bajo los efectos de una anestesia peridural o espinal, la anestesia se convertirá a general. Solo en aquellas enfermas en las que con rapidez se logra el control de la hemorragia y se estabilizan los parámetros cardiovasculares luego de una oportuna reposición de la volemia, podrá continuarse con la anestesia regional. Se prefiere, la anestesia peridural a la espinal por obtener un mejor control tensional (RCOG 2009).

En la embarazada con una hemorragia aguda, la dosis de los anestésicos será reducida, en 25-30% o más, considerando la existencia de:

- Disminución del volumen de distribución de la droga por la hipovolemia
- Modificación de la cantidad de droga libre/unida a proteínas por la hipoalbuminemia
- Alteración en la ionización producto de la acidosis
- Disminución del metabolismo hepático por bajo gasto cardíaco
- Disminución de la eliminación renal producto de la hipoperfusión

Los agentes volátiles como el *protóxido* y el *halotano* son depresores cardiovasculares (Weiskopf 1985). Los barbitúricos, como el *tiopental*, inducen depresión sobre la contractilidad miocárdica y vasodilatación periférica.

Por sus efectos cardiovasculares, la *ketamina* es considerada como el agente anestésico de elección en presencia de shock hemorrágico, ya sea como inductor o para mantener la anestesia. Se trata de una droga con efectos inotrópicos positivos, que provoca estimulación simpaticomimética a nivel central con incremento catecolamínico por inhibición en la recaptación con aumento de la frecuencia cardíaca, la tensión arterial y el gasto cardíaco, aunque su acción directa sobre los vasos sanguíneos es la vasodilatación (White 1982). No deprime la ventilación y tiene un marcado efecto broncodilatador. Sin embargo en enfermas con periodos prolongados de shock, el agotamiento de la respuesta central podrá condicionar el predominio de su efecto periférico, con una respuesta hipotensora. Por tratarse de una droga altamente liposoluble cruza rápidamente la membrana placentaria con riesgo de inducir hipertono muscular y depresión del neonato.

El *midazolam* es, en la actualidad, la única benzodiazepina utilizada para la inducción anestésica. Su efecto sobre el aparato cardiovascular es prácticamente nulo.

El *etomidato* es una droga que no afecta la estabilidad hemodinámica, sin embargo fue relacionado con la disminución de la secreción de glucocorticoides endógenos, luego de su uso prolongado.

Igual estabilidad cardiovascular se logra con algunos morfino similares como el *fentanilo*, *alfentanilo*, *sulfentanilo* y *remifentanilo*. Por su acción mas lenta para la inducción, se aconsejó utilizar inicialmente ketamina o etomidato y luego continuar con fentanilo. Con la administración de fentanilo a la madre el 69% de la droga se une a las proteínas plasmáticas y la porción libre determina su presencia en el feto al minuto de inyectada. Los opiáceos disminuyen la respuesta hormonal y catecolamínica que normalmente acompaña a toda intervención quirúrgica. Es improbable que cause depresión respiratoria en el recién nacido. El *alfentanilo* tiene mayor afinidad por las proteínas plasmáticas, y en consecuencia se transmite al feto en menor proporción (Zakowski 1994).

Entre los relajantes musculares, el *vecuronio* carece de efectos hemodinámicos, su vida media es de 15 minutos, no es aconsejable su uso en presencia de insuficiencia renal, y con dosis habituales no produce efectos sobre el feto (Teviotdale 1994). El *pancuronio* aumenta la frecuencia cardíaca y la tensión arterial, y al eliminarse por riñón se acumula en el organismo en caso de fallo renal. El *atracurium* no requiere del hígado ni del riñón para completar su metabolismo, aunque provoca leve hipotensión por liberación de histamina. Su vida media es 20 minutos. Se recomienda utilizarlos en bajas dosis, debido a los bajos niveles de

seudocolinesterasa durante la gestación. Relajantes despolarizantes y no despolarizantes cruzan la placenta causando flaccidez y apnea en el neonato (Shah 2003).

La administración conjunta de anestésicos inhalatorios y opiáceos es la manera más difundida en la actualidad para administrar la anestesia general a este grupo de enfermas. A modo de ejemplo, Cowen propone realizar la pre oxigenación y una inducción rápida mediante presión cricoidea, el uso de ketamina 1 mg/kg o etomidato 0,2 mg/kg, un relajante muscular de corta acción e intubación orotraqueal. Continuar con relajantes musculares, óxido nitroso, oxígeno y muy bajas concentraciones de un anestésico volátil, por ejemplo isoflurano o bien algún opiáceo como fentanilo o remifentanilo.

El *óxido nitroso* se utiliza como complemento de la anestesia general para su mantenimiento, por su débil acción hipnótica y analgésica. Tiene acción cardiodepresora leve, y administrado con el oxígeno, no debe superar una proporción de 70%.

*Halotano, enflurano, isoflurano, sevoflurano y desflurano* son agentes inhalatorios, potentes hipnóticos sin efecto analgésico. Poseen acción broncodilatadora, en particular el enflurano. El halotano y el enflurano disminuyen la presión arterial, el primero al provocar depresión de la función cardíaca y el segundo por su efecto vasodilatador. Además, el halotano sensibiliza el miocardio a la acción catecolamínica y en consecuencia resulta arritmógeno. Además, tanto el halotano como el isoflurano provocan relajación uterina (Holtsema 2004).

En casos donde se requiere una profunda relajación, como en la inversión uterina, los agentes halogenados resultan adecuados.

### Conceptos destacados

- *Las técnicas de anestesia raquídea no son aconsejadas en presencia de descompensación hemodinámica por hemorragia obstétrica grave*
- *En caso que la enferma se encuentre hemodinámicamente inestable, bajo los efectos de una anestesia peridural o espinal, la anestesia se convertirá a general*
- *La administración conjunta de anestésicos inhalatorios y opiáceos es la manera más difundida en la actualidad para administrar la anestesia general a este grupo de enfermas*

### Referencias

- Esler M, Douglas M. Planning for hemorrhage steps and anesthesiologist can take to limit and treat hemorrhage in the obstetric patient. *Anesthesiology Clin N Am* 2003;21:127-144
- Gallos G, Redai I, Smiley R. The role of the anesthesiologist in the management of obstetric hemorrhage. *Semin Perinat* 2009;33:116-123
- Holtsema H, Nijland R, Huisman A, Dony J, Van der Berg J. The B-Lynch technique for postpartum haemorrhage: an option for every gynaecologist. *Eur J Obstet Gynecol* 2004;115:39-42
- Illia R, Presta E, Lopez Damato F, Bertot M. La histerectomía obstétrica: epidemiología, factores condicionantes, resultados perinatales y complicaciones maternas en tres centros obstétricos de la República Argentina. *Toko-Gin Pract* 2001;60(4):181-189

- Plaat F. Anaesthetic issues related to postpartum haemorrhage. *Best Pract Res Cl Obstet Gynaecol* 2008;22(6):1043-1056
- Royal College of Obstetricians and Gynaecologist. Prevention and management of postpartum haemorrhage. Green-top guideline No. 52, may 2009
- Shah A, Kilcline B. Trauma in pregnancy. *Emerg Med Cl N Am* 2003;21:615-629
- Sule S, Nwasor E. Factors affecting blood loss at cesarean section. *Int J Gynecol Obstet* 2005;88:150-151
- Teviotdale B. Vecuronium thiopentone induction for emergency caesarean section under general anesthesia. *Anaesth Intens Care* 1994;22(1):119-120
- Weiscopef R, Bogetz M. Cardiovascular actions of nitrous oxide or halothane in hypovolemic swine. *Anesthesiology* 1985;63:509-516
- White P, Way T, Trevor A. Ketamine: its pharmacology and therapeutics uses. *Anesthesiology* 1982;56:119-136
- Ueyama H, He Y, Tanigami H, Mashimo T, Yoshiya I. Effects of crystalloid and colloid preload on blood volume in the parturient undergoing spinal anesthesia for elective cesarean section. *Anesthesiology*. 1999;91(6):1571-1576
- Zakowski M, Hamm A, Gran C. Transfer and uptake of alfentanil in the human placenta during in vitro perfusion. *Anesth Analgesia* 1994;79(6):1089-1093



## CAPITULO 11

### Cuidados Postoperatorios

La mayor parte de las enfermas ingresan proveniente de la sala de partos o del quirófano luego de efectuar el tratamiento transitorio o definitivo para cohibir la hemorragia.

Se continuará el tratamiento hasta donde se hubiera completado y el apoyo cardiopulmonar, que incluye:

- Proveer oxígeno con el procedimiento realizado hasta ese momento
- Mantener todas las vías de acceso venoso permeables, continuar con aporte de soluciones cristaloideas a razón de 200 ml/h, durante las primeras horas
- Preservar las mantas térmicas para conservación de la temperatura
- Efectuar los controles abajo referidos
- Oxímetro de pulso
- Catéter arterial para control de tensión y toma de muestras para laboratorio
- Completar la transfusión de hemoderivados en curso
- Extraer muestra de sangre arterial para estudios de rutina que incluye la determinación de pO<sub>2a</sub> y estado ácido base, lactacidemia y coagulograma.
- Efectuar ecografía Doppler de miembros inferiores, si es normal colocar botas con manguitos de compresión neumática secuencial, en su defecto medias o vendas elásticas en miembros inferiores

En todos los casos se administrará la sedo-analgesia. Preferimos las infusiones de midazolam y fentanilo. Mantener los controles de:

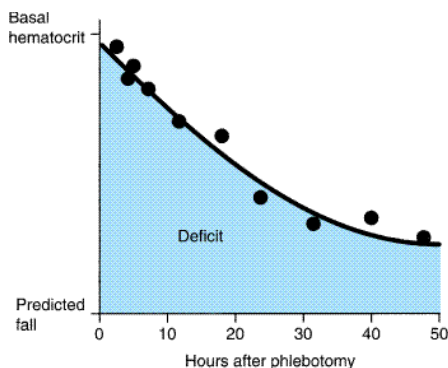
- Signos vitales: tensión arterial, pulso, estado de conciencia cada 15 minutos como mínimo
- Control del sangrado vaginal y por drenajes cada 15 minutos como mínimo y durante 4 horas
- Controlar la persistencia de la contracción uterina y la altura del fondo cada 15 minutos y durante 2 horas como mínimo
- Medir la diuresis horaria durante 6 horas como mínimo, luego cada 2 horas.

#### Asegurar el control definitivo de la hemorragia

Se realizará a través de la inspección de las pérdidas genitales y el control de los drenajes abdominales si los hubiere. Ante la sospecha de hemorragias ocultas intra-abdominales o pelvianas, recurrimos en primera instancia a la ecografía *bed side*. Si persistieran dudas, se completarán los estudios por imágenes con una tomografía abdomino-pelviana.

La regeneración de los glóbulos rojos perdidos comienza de inmediato luego de una hemorragia, pero dado que requiere de la hematopoyesis medular es un proceso lento que no sobrepasa de 15 a 20 ml por día.

El hematocrito alcanzará su valor definitivo 36-48 horas después de controlado el sangrado (Figura 1).



**Figura 1.** Caída del valor del hematocrito en el transcurso de las horas posteriores al cese de una hemorragia aguda.

Este hallazgo se debe al desplazamiento de líquido desde el intersticio al espacio intravascular que se prolonga por 30 a 40 horas hasta lograr su equilibrio. Con pérdidas equivalentes al 40% de la volemia, 1.500 ml podrá transferirse en los primeros 90 minutos, luego el desplazamiento será más lento, a razón de 40 a 90 ml/hora.

Concentraciones de hemoglobina menores de 7 gr/dL justificarán nuevas transfusiones de glóbulos rojos en la mayor parte de las enfermas, en cantidad necesaria para alcanzar ese umbral. Expresado en tiempo condicional tiene la intención de supeditar la indicación de transfundir GR de acuerdo con la condición clínica de la enferma y no fundamentar la indicación únicamente en la concentración de hemoglobina (Corwin 1999, Ward 2004, Hebert 2005). Con hematocrito de 20% o superior en pacientes asintomáticas, no se indicarán transfusiones (Nicol 1997, Napolitano 2004, Alexander 2009). Esta afirmación tiene sustento si consideramos que las transfusiones representan un factor de riesgo independiente para el desarrollo de infecciones (OR 1,8 CI95% 1,5-2,2). También aumentan el riesgo de padecer disfunción multiorgánica, en particular distrés pulmonar (OR 2,5 CI95% 1,6-3,3) (Napolitano 2004, Marik 2008). Por otra parte, concentraciones de hemoglobina de 10 g/dl en una enferma joven en condición basal, se vincula con una disponibilidad de oxígeno que duplica el consumo en reposo (Marik 2009), por lo tanto es de suponer que posee suficiente reserva como para tolerar sin inconvenientes valores de hemoglobina por debajo del referido.

### **Edema corporal post – resucitación**

El aporte de soluciones electrolíticas durante el periodo de shock y la cirugía (fase I), en el contexto de las modificaciones fisiopatológicas que se producen en el organismo de las que resultan la retención de agua y sal, generan una neta ganancia de líquido en el espacio intersticial.

Durante la fase II, periodo que se extiende desde el control de la hemorragia y la finalización de la cirugía hasta la máxima ganancia de peso, el secuestro de líquido extravascular es notorio a juzgar por el edema generalizado en enfermas con hemorragias masivas que debieron ser politransfundidas. Este periodo se extiende entre 24 y 36 horas aproximadamente. La hipoalbuminemia resultaría secundaria al aumento de la permeabilidad capilar, aunque otros

sostienen que es debido a una disminución de la transferencia de albúmina desde el intersticio hacia los linfáticos, desde donde recircula al plasma (Lucas 2001). El intento por disminuir este edema mediante la administración de diuréticos conduce a la hipovolemia y promueve el desarrollo de insuficiencia renal. Por lo tanto, se priorizará una adecuada repleción de la volemia aunque sin promover mayor balance positivo. Por otra parte, se demostró una mayor tasa de mortalidad en pacientes que recibieron albúmina (Cochrane Group 1998).

La mayor parte de las enfermas presentaron hipokalemia dilucional, que motivo el aporte con cloruro de potasio cuando los valores plasmáticos descendieron de 3,0 mEq/l.

La fase III representa el lapso entre la máxima ganancia de agua hasta su movilización y eliminación, que en promedio se extiende por 4 días (Lucas 2001).

### **Apoyo cardiovascular**

Podrá resultar necesario usar drogas vasoactivas. Si de acuerdo a la evaluación de la enferma se considera que la reposición del volumen fue adecuada y la puerpera permanece con tensión arterial sistólica menor de 90 mmHg se iniciará la infusión de noradrenalina, hasta alcanzar ese valor. La noradrenalina es una droga con efectos alfa-adrenérgicos, que induce la elevación de la tensión arterial por vasoconstricción arteriolar periférica con redistribución del flujo sanguíneo. La dosis usual es 1 a 30 gammas/kg/minuto (Holmes 2003).

Deberá considerarse la posibilidad de deterioro de la función ventricular con adecuada precarga, en cuyo caso las drogas beta-adrenérgicas tienen indicación formal, como la dopamina en dosis de 5 a 10 gammas/kg/minuto. Identificar esta situación resulta de mayor importancia, si tenemos en cuenta que el principal objetivo es obtener óptimo gasto cardíaco antes que una tensión arterial normal.

### **Apoyo de la función respiratoria**

La intubación traqueal continuará mientras persista la inestabilidad hemodinámica, la hemorragia se encuentre activa y/o exista depresión del estado de conciencia.

Durante el periodo de recuperación de la anestesia general se deteriora el intercambio gaseoso agravado por la posición supina que reduce la capacidad residual funcional en 20% y conduce a la hipoxemia con hipercapnia. Existe tendencia al desarrollo de atelectasias. De ser necesario mantener el apoyo ventilatorio mecánico y la oxigenación suplementaria por algunas horas hasta tener la seguridad que los parámetros vitales y los datos de laboratorio se encuentran dentro de un rango aceptable y que se mantienen estables.

Durante la etapa de reanimación o en las primeras horas posterior a finalizada la reposición de la volemia, ya superado el shock, las causas más frecuentes de insuficiencia respiratoria aguda son: congestión pulmonar por sobre-hidratación, distrés pulmonar y TRALI – *transfusion related acute lung injury*.

### **Sobrehidratación pulmonar**

La reanimación enérgica con soluciones cristaloides podrá conducir a un estado de sobrehidratación que se manifiesta con edema generalizado, quemosis conjuntival, distensión yugular sin colapso inspiratorio, hipertensión arterial, poliuria y en la radiografía de tórax la

existencia de imágenes intersticiales hiliofugales bilaterales. La ecocardiografía no revela la existencia de disfunción sistólica global ni segmentaria del miocardio. La restricción del aporte hidrosalino mientras transcurre el periodo de poliuria fisiológica es la medida terapéutica necesaria y suficiente para corregir esta afección. La  $\text{PaFIO}_2$  es mayor de 300 mmHg. Podrá resultar necesario la inhalación de oxígeno en bajas concentraciones con cánula nasal o máscara facial cuando la saturación de oxígeno respirando aire ambiente se encuentre entre 90-95%.

#### Distrés pulmonar del adulto

Se presenta en 0,3 a 0,5% de las enfermas (Alexander 2009). El pulmón resulta particularmente sensible en los estados de shock. En las primeras 24 a 48 horas existe acentuada hiperemia en los capilares pulmonares, mientras los alvéolos presentan micro atelectasias con inactivación del surfactante. De esta manera se favorece el colapso alveolar y la pérdida de los volúmenes pulmonares con disminución de la capacidad residual funcional y la complacencia, edema intersticial con aumento del corto circuito arteriovenoso y la consiguiente hipoxemia con  $\text{PaFIO}_2$  menor de 200 mmHg. La radiografía de tórax exhibe infiltrados pulmonares bilaterales. Al final de la primer semana se inicia un proceso proliferativo epitelioalveolar.

Una forma atenuada de distrés con  $\text{PaFIO}_2$  entre 200 – 300 mmHg, es denominada injurias pulmonar aguda.

Las infecciones sobre agregadas por bacterias intra nosocomiales, complican el cuadro inicial con persistencia de la asistencia ventilatoria mecánica y elevada mortalidad.

#### Injurias pulmonar aguda relacionada con la transfusión (TRALI)

Es atribuida a la reacción de anticuerpos leucoaglutinantes o linfocitotóxicos del plasma de donantes contra leucocitos del receptor. Sin embargo los mecanismos finales del síndrome no están claramente definidos ya que también puede desencadenarse por anticuerpos del receptor.

Si bien se asocia con la administración de sangre total, glóbulos rojos y plasma fresco congelado, también fue referido con la transfusión de leucocitos (O'Connor 1988), crioprecipitados (Reese 1975), concentrados de plaquetas (Popovsky 1985, López 2003), inmunoglobulina (Rizk 2001) y plasmaféresis.

Se estima una ocurrencia de 1,4 – 2 por cada 10.000 transfusiones (Popovsky 1985) pero hay consenso que es sobrevalorado o no referido, no obstante ser la segunda causa de muerte vinculada a las reacciones transfusionales (Sazama 1990).

Los síntomas salientes del TRALI incluyen (Kopko 1999) disnea, hipotensión arterial, fiebre, y edema pulmonar bilateral. Se presenta entre el inicio de la transfusión y cuatro horas de finalizada (Popovsky 1985), aunque se refirieron casos de aparición tardía (Levy 1986). La severidad del cuadro es variable, no tiene relación con el volumen infundido (Brittingham 1975) y los síntomas tienden a resolverse dentro de las 96 horas. En una serie, el periodo con oxigenoterapia fue 40 horas y 72% de los pacientes requirieron asistencia ventilatoria mecánica. En la radiografía de tórax se observan infiltrados bilaterales, que son de instalación precoz y en 20% de los casos persisten hasta 7 días, con frecuente disociación clínico radiológica (Popovsky 1985).

El mecanismo patogénico es materia de discusión. En el plasma de donantes se identifican anticuerpos clase I HLA y II HLA (Popovsky 1985, Brittingham 1975) contra granulocitos del receptor, pero el síndrome puede desencadenarse por anticuerpos del receptor (Bux 1996). Otra hipótesis jerarquiza como gatillo a lípidos biológicamente activos, detectables en componentes celulares de la sangre y originados por el almacenamiento. No resulta claro porque no se produce en presencia de antígenos y anticuerpos capaces de desencadenarlo o su aparición cuando están ausentes. Algunos autores, sugieren la necesidad de una condición preexistente como anestesia, hipoxia o cirugía reciente (Popovsky 1985, Silliman 1997). Considerando los mecanismos referidos se consideró la hipótesis de los dos golpes – *second hit* - para explicarlo: el primero es una condición de base y el segundo es la transfusión de un hemocomponente con anticuerpos dirigidos contra granulocitos del paciente o que contengan lípidos biológicamente activos (Silliman 1997, Van Buren 1990).

Se refiere una mortalidad de 5% y en el material de autopsias los pulmones están consolidados y congestivos, hay daño alveolar difuso con edema y hemorragia, formación de membrana hialina e inflamación intersticial, pudiendo surgir infecciones agregadas en periodos tardíos (Silliman 1997).

El diagnóstico de TRALI es clínico, toma como base la presencia de edema pulmonar en el contexto temporal de una transfusión de sangre o sus componentes. Los exámenes para detectar el antígeno/anticuerpo no son de obtención inmediata y aunque resulten negativos no descartan el diagnóstico (Popovsky 1992). El diagnóstico diferencial es con la sobrecarga de volumen, edema cardiogénico y otras etiologías de distrés respiratorio.

El tratamiento recomendado es el soporte mediante oxígeno, la asistencia ventilatoria mecánica no invasiva o invasiva cuando resulte necesario, y es sostén hemodinámico. La utilización de corticoides es controvertida y los diuréticos se aconseja manejarlos con cautela por la posibilidad de generar hipovolemia (Levy 1986).

### **Insuficiencia renal aguda**

Consecuencia de la hipotensión arterial sostenida, se aprecia una caída del flujo sanguíneo renal que conduce a la disminución del filtrado glomerular, en un principio potencialmente reversible en la medida que la descompensación hemodinámica no se prolongue más allá de un corto periodo.

La extensión temporal de esta descompensación, por un lapso estimado en 45 minutos aproximadamente, conlleva el riesgo de provocar necrosis tubular aguda, producto de la isquemia sostenida que sufre el nefrón.

De la oligoanuria inicial reversible, con orinas hiperosmolares con bajo sodio, se progresa a la necrosis tubular aguda, situación que implica la existencia de daño estructural con incapacidad funcional (tabla 1). En esta situación, se observa retención nitrogenada, alteraciones electrolíticas y del estado ácido base.

La insuficiencia renal aguda se presenta como oligoanúrica en el 60% de los casos, en el resto la diuresis se mantiene a pesar que el filtrado glomerular persiste disminuido con incapacidad tubular para concentrar la orina. Dentro de las formas oligoanúricas se identifican dos períodos.

Durante el curso del periodo oligoanúrico, con diuresis inferiores a 400 ml/24 horas, la caída del filtrado glomerular conduce a la retención agua, productos nitrogenados y potasio, con

alteraciones en el manejo del sodio y del volumen plasmático. La acumulación de ácidos fijos lleva a la acidosis metabólica. La extensión de esta fase es de 7 a 21 días, y durante la misma la enferma requerirá de tratamiento hemodialítico.

A esta fase oligoanúrica le sucede un periodo de poliuria, que como su nombre lo indica esta caracterizado por elevados volúmenes urinarios, a pesar de esta condición no se aprecia tendencia a la normalización de los valores uremia y creatinemia. Sin embargo los valores de potasio tienden a disminuir y por este motivo el aporte de agua y electrolitos se efectuará de acuerdo con el balance de cada uno de los componentes. Finalmente, la evolución favorable concluye con la normalización del medio interno. Sin embargo algunas enfermas podrán exhibir una recuperación parcial y quedar con algún grado de insuficiencia renal crónica.

Parámetros	Prerenal	Renal
Densidad urinaria	> 1025	< 1010
Sodio urinario (mEq/l)	< 20	> 40
U/P osmolar	> 15	< 12
U/P urea	> 8	< 3
U/P creatinina	> 40	< 20
Osmolaridad orina (mOsm/l)	> 500	< 350
Sedimento	Normal o cilindros hialinos	Cilindros y/o células
Excreción fraccional de Na	< 1	> 3

**Tabla 1.** Diagnóstico diferencial mediante el laboratorio entre IRA pre-renal y renal.

### Función hepática

El tejido hepático resulta sensible a la disminución del aporte de oxígeno durante el estado de shock. La reducción del aporte de oxígeno conducirá a la lesión de los hepatocitos centrolobulillares, que en la mayor parte de los casos es de carácter reversible. Luego de una transfusión masiva podrá observarse un leve aumento en los valores de bilirrubina indirecta hasta 3 mg/dl durante un periodo menor de 48 horas. Esto es debido al exceso de aporte del pigmento como consecuencia de algún grado de hemólisis, que excede la capacidad conjugación de un hígado aún disfuncionante.

Si hubiere daño hepatocelular debido a la hipoxia del órgano durante el periodo de shock, un segundo incremento de la bilirrubina y el aumento de las transaminasas hepáticas se observará a partir del segundo día de evolución. Las transaminasas podrán elevarse hasta 10 veces su valor normal, y la hiperbilirrubinemia será a predominio directo.

### Ileo postoperatorio y colitis isquémica

El ileo postoperatorio que se prolonga durante 24 horas es habitual. Mas allá de este periodo, la distensión abdominal con ausencia de ruidos hidroaéreos requiere de una radiografía simple para evaluar la disposición del aire y gas intraluminal.

El síndrome de Ogilvie es una de las causas mas frecuentes de abdomen agudo en el puerperio. La pseudo-obstrucción colónica aguda funcional se caracteriza por síntomas y signos de obstrucción colónica sin compromiso mecánico. La etiopatogenia no se encuentra debidamente aclarada, y puede provocar serias complicaciones como isquemia y perforación cecal. El reconocimiento precoz y su tratamiento evitan estas complicaciones. Existe mayor incidencia de este cuadro en el postoperatorio de cesárea. Se manifiesta dentro de la primera semana de

puerperio. Los síntomas son distensión y dolor abdominal, en ocasiones con vómitos. Fiebre, dolor a la descompresión abdominal y leucocitosis son signos de alarma y se vinculan con isquemia o perforación. El diagnóstico es confirmado con la radiografía directa de abdomen, que muestra dilatación colónica más importante en el colon derecho. Representa un signo inminente de perforación un diámetro cecal mayor de 10-12 centímetros.

El tratamiento comprende el ayuno, sondas gástrica y rectal, enemas evacuadoras, hidratación parenteral y deambulación constituyen las medidas iniciales. Realizar radiografías abdominales diarias para monitorear el diámetro cecal. Las púerperas que no mejoran con estas medidas en el término de 24-48 horas, serán pasibles de tratamiento con neostigmina, en ausencia de signos de isquemia o perforación, con una dosis de 2 mg administrada en infusión continua durante 3 a 5 minutos. En aquellas pacientes con respuesta parcial o recurrencia después de la primera dosis, una segunda dosis es a menudo exitosa. Sin embargo si la paciente no responde al tratamiento luego de dos dosis, se debe proceder a la descompresión colonoscópica. La descompresión quirúrgica está reservada para aquellas enfermas que no respondieron con la administración de neostigmina y la descompresión colonoscópica o aquellas pacientes con signos de isquemia o perforación. En este último caso se debe realizar la resección colónica subtotal. En los demás casos solamente se lleva a cabo una cecostomía descompresiva. En caso de perforación cecal la mortalidad fue 71%.

A consecuencia de la hipotensión arterial sostenida vinculada con hemorragia severa, una enferma presentó colitis isquémica en el puerperio que debió resolverse mediante colectomía derecha (Naidoo 2007). La presencia de dolor con distensión abdominal, diarreas y hematoquezia, fueron los signos relevantes. Una TAC con contraste digestivo e intravenoso podrá mostrar la existencia de edema de la pared con áreas de isquemia en parches a predominio del borde antimesentérico. El diagnóstico de certeza se obtiene por medio de una fibrocolonoscopia que pone de relieve cambios característicos de la mucosa colónica. El pronóstico favorable se vincula con el diagnóstico temprano, evitando que evolucione a la gangrena isquémica con peritonitis fecal.

### **Lesiones urológicas vinculadas con la histerectomía de urgencia**

La incidencia de lesiones urológicas en el curso de una histerectomía es 0,3% (Dorairajan 2004). Comprende las lesiones accidentales de la vejiga y uréter, como la ligadura accidental de este último. La reparación inmediata de las lesiones en el mismo acto operatorio se relaciona con un buen pronóstico. Con las suturas vesicales, la sonda deberá permanecer por espacio de dos semanas. La instrumentación ureteral mediante un cateter doble J asegurará la permeabilidad de la vía urinaria lesionada y reparada (Dorairajan 2004). Solo el 11,5% de las injurias ureterales y el 51,6% de las lesiones vesicales fueron percibidas durante la cirugía inicial (Vakili 2005). Las mayores dificultades surgen cuando estas lesiones pasan inadvertidas durante la histerectomía de urgencia. Dolor y distensión abdominal, ileo prolongado, fiebre, leucocitosis podrán surgir como consecuencia de una peritonitis urinosa.

En el postoperatorio la manera mas sencilla de comprobar la permeabilidad de los uréteres es mediante la citoscopia que certificará el pasaje de orina a través de los meatos ureterales (Vakili 2005). La presencia de hidronefrosis en los estudios por imágenes no resultará válida para sospechar ligadura ureteral dado que es un hallazgo habitual durante el tercer trimestre de gestación y en caso de obstrucción ureteral requiere de varios días para que aumente su tamaño. La pielografía ascendente o descendente pondrá en evidencia la fuga del material de contraste en casos con lesiones de los uréteres (Dorairajan 2004).

## **Riesgo de Septicemia**

Transcurrido el periodo inicial donde en síndrome de reacción inflamatoria sistémica fue la manifestación predominante, seguirá una respuesta anti inflamatoria compensadora con disminución de la inmunidad e incremento de riesgo a desarrollar infecciones (Alam 2007).

El intestino adquiere un protagonismo particular en aquellas pacientes que sobrevivieron al shock hemorrágico. Consecuencia de la isquemia inicial y la reperfusión luego del tratamiento, la integridad de la pared intestinal sufre deterioro que se manifiesta por un aumento de la permeabilidad a gérmenes y toxinas provenientes de la luz del tubo digestivo. Estos alcanzan la circulación portal y en presencia de un hígado inefectivo aún para cumplir plenamente su función llegan a la circulación general. Algunas manifestaciones hemodinámicas tardías del shock hipovolémico semejan al shock séptico, en particular la vasodilatación sostenida (Cohen 2006).

Las enfermas transfundidas tienen riesgo adicional de infecciones en el postoperatorio. El riesgo relativo de infección es 1,6 en aquellas que recibieron 1 a 3 unidades de sangre comparado con las que no fueron transfundidas, y se eleva a 3,6 en quienes recibieron más de 3 unidades (Schulman 2004). Existiría pues, una relación entre el grado de inmunodepresión y el monto de sangre transfundida.

Se efectuarán hemocultivos. No obstante, no deberá indicarse tratamiento antibiótico en ausencia de infección documentada o sospechada, tomando como referencia el cuadro clínico.

## **Prevención de la trombosis venosa**

Transcurridas 24 horas de postoperatorio y cuando el recuento plaquetario supere 100.000 elementos, deberá contemplarse el tratamiento con HBPM para prevención de TVP. Dentro de las primeras horas es preferible recurrir a los manguitos de compresión neumática secuencial en miembros inferiores, previa ecografía Doppler para descartar trombosis aguda preexistente.

En aquellas pacientes a las que se administró F-VII activado recombinante, el riesgo de complicaciones trombóticas aumenta de manera significativa. Se refirió la existencia de trombosis venosa profunda en miembros inferiores, tromboembolismo pulmonar, trombosis venosa cerebral (Malvino 2009), entre otros

## **Otros aspectos a considerar**

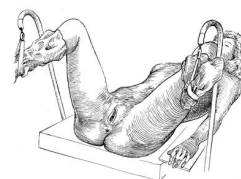
En toda intervención quirúrgica de urgencia efectuada sobre el útero, asegurar la permeabilidad de ambos uréteres mediante ecografía renal postoperatoria que se realizará durante los primeros días del puerperio para descartar la presencia de hidronefrosis unilateral. En caso de dudas, efectuar una cistoscopia para asegurarse la permeabilidad de ambos meatos ureterales.

En una enferma con hemorragia obstétrica exanguinante, que sufriera dos paradas cardíacas de las que se recuperó, presentó en días siguientes un cuadro compatible con panhipopituitarismo (síndrome de Sheehan) causado por la isquemia de la hipófisis anterior. La determinación de las hormonas en sangre y las imágenes por resonancia magnética (signo de la silla turca vacía) certificaron el diagnóstico (Malvino, caso no publicado).



Otro cuadro vinculado con isquemia cerebral fue publicado en una paciente con shock hemorrágico. La asociación de ceguera cortical y anosognosia referida como la negación del trastorno por parte de la enferma, se conoce bajo la denominación de síndrome de Anton (Argenta 1998). La RNM pone de manifiesto mínimos cambios en la corteza occipital con atenuación de las imágenes que sugiere la presencia de edema post hipoperfusión. La recuperación fue completa al cabo de algunas horas. Otra enferma que padeció hipotensión arterial y pérdida de 3 litros de sangre por placenta retenida, manifestó ceguera que revirtió en forma progresiva varios días más tarde (Ayinde 2005). Un tercer caso similar al referido, fue publicado por Ioscovich (2004)

Como consecuencia de la permanencia prolongada en posición de litotomía asociado a hipotensión arterial por hemorragia obstétrica grave, tres enfermas presentaron síndrome compartimental del miembro inferior. Es consecuencia de la isquemia muscular prolongada de miembros inferiores en la posición referida, asociado a hipotensión sostenida por hemorragia grave; seguido de reperfusión con edema, aumento de la presión tisular compartimental del miembro al recuperar su posición normal. El trastorno causa dificultad circulatoria venosa en su etapa inicial, seguido de isquemia muscular. El dolor en la pierna afectada que se muestra tensa, el aumento de la CPK mayor de 2.000 U/L y la mioglobinuria por rhabdomiólisis con riesgo de desarrollar insuficiencia renal aguda, son los rasgos relevantes de este cuadro. La fasciotomía de urgencia podrá revertir el cuadro cuando se efectúa oportunamente (Lecky 1980, Jyothi 2000, Byers 2007).



Otros síndromes dolorosos de miembros inferiores podrán presentarse en el puerperio inmediato e incluye: 1) injuria de las raíces nerviosas durante la anestesia peridural o espinal, 2) lesiones del nervio lumbosacro provocadas por la presión directa ejercida por la cabeza del feto o el forceps, 3) injuria del nervio peroneo por presión directa ejercida por la mano materna contra la cabeza del peroné, 4) injuria del nervio peroné profundo por permanencia prolongada en posición de cuclillas, 5) injuria del nervio femoral y obturatriz por presión directa de los mismos contra la pelvis en posición de litotomía, 6) lesión del nervio lateral cutáneo del muslo por hiperflexión del muslo durante el parto (Russell 1997).

La presencia de fiebre dentro de las primeras 48 horas de postoperatorio, en general no responde a causas infecciosas. Una excepción es la hipertermia vinculada a la administración de hemoderivados contaminados como fuente de septicemia. El misoprostol podrá causar escalofríos e hipertermia elevada como efecto secundario a su acción útero retractor. En ocasiones la analgesia peridural se asocia con fiebre desconociéndose el mecanismo por el que la genera.

En ausencia de un foco séptico evidente, se estudió la presencia de fiebre mayor de 38°C ya transcurridas las primeras 24 hs en un grupo de enfermas que cursaron el postoperatorio de operación cesárea. Mediante ecografía, se estableció la vinculación entre hematomas subfasciales de la pared abdominal en la región prevesical y la presencia de hipertermia (Gemer 1999). Resulta interesante destacar que también mediante ecografía, se observaron hematomas adyacentes a la histerorrafia entre el segmento y la vejiga, presentes en el 62% de las enfermas post-cesárea, que en estos casos no se asociaron con fiebre (Gemer 1999).

### **Evaluación y registro de lo actuado**

Al ingreso de la paciente a la UCI se establecerá la puntuación APACHE II (Acute Physiology And Chronic Health Evaluation) y SOFA (Sequential Organ Failure Assessment) al ingreso y durante los días de internación.

Se consignará en el intraoperatorio y en el postoperatorio inmediato (primeras 48 hs):

- a) número de unidades de glóbulos transfundidas.
- b) volumen de cristaloides administrados (solución fisiológica y/o Ringer lactato)
- c) volumen de coloides administrados (poligelina y almidón de bajo PM)
- d) cantidad de hemoderivados administrados:
  - Plasma fresco congelado (número de unidades de 250 – 300 ml)
  - Crioprecipitados (número de unidades)
  - Plaquetas (número de unidades)

Se registrarán todos los parámetros clínicos, de laboratorio y estudios por imágenes a fin de evaluar compromiso y evolución de los parénquimas. Se utilizará una planilla para recolección de la información clínica, que luego podrán transferirse a una base de datos.

### **Morbilidad**

Se consideran los siguientes grupos:

1. cardiovascular: hipotensión arterial sostenida  
shock hipovolémico  
insuficiencia cardíaca  
paro cardíaco
2. respiratorio: distrés respiratorio  
broncoaspiración
3. renal: insuficiencia renal aguda
4. trastornos de la coagulación: coagulopatía dilucional post-transfusional  
coagulopatía por consumo  
coagulación intravascular diseminada
5. daños en otros parénquimas: hepático  
neuroológico  
otros

### **Identificación de las disfunciones orgánicas**

Cardiovascular: Se considera hipotensión arterial a aquellos registros tensionales con valores sistólicos menores de 90 mmHg. Los datos de TA se obtendrán del parte anestésico durante la cirugía y de los registros de enfermería en el pre y post operatorio. Se define shock ante la existencia de hipotensión arterial sostenida, asociada a taquicardia, deterioro del estado de conciencia (obnubilación, estupor), alteraciones del relleno capilar (acrocianosis o palidez, recuperación capilar enlentecida, frialdad de extremidades, sudoración) y oligoanuria (diuresis menos de 20 mililitros/hora).

Renal: a través de los valores de uremia, creatininemia y diuresis. El deterioro del filtrado glomerular se relacionó con valores de creatininemia >0.8 mg/dl (VN en el embarazo 0.4 – 0.8 mg/dl) y se considera la existencia de insuficiencia renal aguda (IRA) ante la presencia de oliguria menor de 400 ml/día con creatininemia > 1.2 mg/dl y alteraciones de la relación orina/plasma de: sodio, urea, creatinina y osmolaridad.

Respiratoria: mediante la realización de Rx de tórax seriadas con la frecuencia que se estime conveniente durante el post-operatorio. Se obtendrán muestras de sangre arterial para gases en

sangre y estado ácido base y se monitoreará la saturación de oxígeno transcapilar en forma permanente en el intra y en el post operatorio inmediato. La existencia de síndrome de dificultad respiratoria aguda del adulto (SDRA) se estableció tomando como base criterios ya definidos: disnea, hipoxemia, rales pulmonares e infiltrados alveolares bilaterales en la radiografía, con ecocardiografía sin evidencia de disfunción ventricular izquierda.

Digestiva: Se evalúa la función hepática, utilizando como parámetro la bilirrubina y la transaminasa glutámico-pirúvico.

### Conceptos destacados

- Se continuará el tratamiento hasta donde se hubiera completado y se mantendrá todo el apoyo cardiopulmonar
- La intubación traqueal continuará mientras persista la inestabilidad hemodinámica, la hemorragia se encuentre activa y/o exista depresión del estado de conciencia.
- El hematocrito alcanzará el porcentaje verdadero y definitivo 36-48 horas después de controlado el sangrado
- Con hematocrito de 20% o superior en pacientes asintomáticas, no se indicarán transfusiones
- Ante la sospecha de hemorragias ocultas intra-abdominales o pelvianas, recurrimos en primera instancia a la ecografía *bed side*. Si persistieran dudas, se completarán los estudios por imágenes con una tomografía abdomino-pelviana.
- Transcurridas 24 horas de postoperatorio y cuando el recuento plaquetario supere 100.000 elementos, deberá contemplarse el tratamiento con HBPM para prevención de TVP

### Referencias

- Alam H, Rhee P. New developments in fluid resuscitation. *Surg Clin N Am* 2007;87:55-72
- Alexander J, Sarode R, McIntire D, Bruner J, Leveno K. Whole blood in the management of hipovolemia due to obstetric hemorrhage. *Obstet Gynecol* 2009;113(6):1320-1326
- Argenta P, Morgan M. Cortical blindness and Anton syndrome in a patient with obstetric hemorrhage. *Obstet Gynecol* 1998;91(5):810-811
- Ayinde O, Adeyanju A, Morhason-Bello I, Ajaiyeoba A, Omigbodum A. Transient blindness complicating primary post-partum haemorrhage: a case report. *J Obstet Gynaecol* 2005;25(4):387-388
- Brittingham T. Immunologic studies on leukocytes. *Vox Sang* 1957;2:242-248
- Bux J, Becker F, Serger W, Kilpatrick D, Chapman J, Waters A. Transfusion related acute lung injury due to HLA-A2 specific antibodies in recipients and NB1 specific antibodies on donor blood. *Br J Haematol* 1996;93:707-713
- Byers B, Silva P, Kost E. Delivery complicated by postpartum hemorrhage and lower extremity compartment syndrome. *Obstet Gynecol* 2007;109(2):507-509
- Cochrane injuries group albumin reviewers. Human albumin administration in critically ill patients: systematic review of randomized controlled trials. *Br Med J* 1998;317:235-240
- Corwin H. Blood transfusion in the critically ill patients. *Disease a Month* 1999;45(6):411-426
- Dorairajan G, Reddi Rani P, Habeebullah S, Dorairajan L. Urological injuries during hysterectomies: a 6 years review. *J Obstet Gynaecol* 2004;30(6):430-435

- Gemer O, Shenhav S, Segal S, Harari D, Segal O, Zohav E. Sonographically diagnosed hematomas and postcesarean febrile morbidity. *Int J Gynecol Obstet* 1999;65:7-9
- Hebert P, Fergusson D, Stather D, McIntyre L, Martin C et al. Revisiting transfusion practices in critically ill patients. *Crit Care Med* 2005;33:7-12
- Holmes V, Walley K. The evaluation and management of shock. *Clin Chest Med* 2003;24:775-789
- Ioscovich A, Nyman D, Briskin A. Transient cortical blindness after caesarean hysterectomy for placenta percreta. *Int J Obstet Anesth* 2004;13:291-292
- Jyothi N, Cox C. Compartment syndrome following postpartum haemorrhage. *Brit J Obstet Gynaecol* 2000;107:430-432
- Kopko P, Holland P. Transfusion related acute lung injury. *Br J Haematol* 1999;105:322-329
- Lecky B. Acute bilateral anterior tibial compartment syndrome after caesarian section in a diabetic. *J Neurol Neurosurg Psychiatry* 1980;43:88-90
- Levy S, Shabot M, Hart M, Mya W, Goldfinger D. Transfusion associated noncardiogenic pulmonary edema. *Transfusion* 1986;26:278-281
- Lopez Gastón O, Malvino E, McLoughlin D, Martinez P, Barbieri D, Vatuallian A. TRALI por transfusión de plaquetas. *Medicina Intensiva* 2003;20(2):52-55
- Lucas C. The water of life: a century of confusion. *J Am Coll Surg* 2001;192:86-93
- Malvino E, McLoughlin D, Lopez Gastón O. Trombofilias y trombosis venosa cerebral en el puerperio. *Clin Invest Gin Obstet* 2009;36(5):186-189
- Marik P, Corwin H. Efficacy of red blood cell transfusion in the critically ill: a systematic review of the literature. *Crit Care Med* 2008;36:2667-2674
- Naidoo T, Paruk N, Moodley J. Shock associated ischaemic colitis following massive obstetric haemorrhage. *J Obstet Gynaecol* 2007;27(3):320-321
- Napolitano L, Corwin H. Efficacy of red cell transfusion in the critically ill. *Crit Care Clin* 2004;20:255-268
- Nicol B, Croughan M, Kilpatrick S. Lack of value of routine postpartum hematocrit determination after vaginal delivery. *Obstet Gynecol* 1997;90:514-518
- O'Connor I, Strauss R, Goeken N, Knox L. A near fatal reaction during granulocyte transfusion of a neonate. *Transfusion* 1988;28:173-176
- Popovsky M, Chaplin H, Moore S. Transfusion related lung injury: a neglected serious complication of hemotherapy. *Transfusion* 1992;32:589-592
- Popovsky M, Moore S. Diagnostic and pathogenic considerations in transfusion related acute lung injury. *Transfusion* 1985;25:573-577
- Reese E, McCullough J, Craddock P. An adverse pulmonary reaction to cryoprecipitate in a hemophilic. *Transfusion* 1975;15:583-585
- Rizk A, Gorson K, Kenney L, Weinstein R. Transfusion related acute lung injury after de infusion of IV Ig. *Transfusion* 2001;41:264-268
- Russell I, Lyons G. Clinical problems in obstetrics anaesthesia. London. Chapman & Hall Medical, 1997
- Sazama K. Reports of 355 transfusion associated death: 1976 through 1985. *Transfusion* 1990;30:583-590
- Schulman C, Cohn S. Transfusion in surgery and trauma. *Crit Care Clinics* 2004;20:281-297
- Silliman C, Paterson A, Dickey W, Stroncek D, Popovsky M, Caldwell S, Ambruso D. The association of biologically active lipids with the development of transfusion related acute lung injury: a retrospective study. *Transfusion* 1997;37:719-726

- Vakili B, Chesson R, Kyle B, Shobeiri A, Echols K et al. The incidence of urinary tract injury during hysterectomy: a prospective analysis based on universal cystoscopy. *Am J Obstet Gynecol* 2005;192:1599-1604
- Van Buren N, Stroncek D, Clay M, McCullough J, Dalmasso A. Transfusion related acute lung injury caused by an NB2 granulocyte specific antibody in a patient with thrombotic thrombocytopenic purpura. *Transfusion* 1990;30:42-45
- Ward N, Levy M. Blood transfusion practice today. *Crit Care Cl* 2004;20:179-186

## CAPITULO 12

### Condiciones para el Traslado de Pacientes con Hemorragias Obstétricas

La organización de la estructura sanitaria basada en la regionalización de la asistencia, determina que algunas pacientes con hemorragias obstétricas graves, se trasladen a centros de mayor complejidad cuando los requerimientos para la atención del caso exceden la disponibilidad en el lugar donde se brinda atención primaria.

En relación con los traslados inter-institucionales de enfermas obstétricas, el porcentaje de pacientes con hemorragias graves representa entre 17% (Low 1988) y 36% (Elliott 1999) de las patologías que motivaron el traslado.

#### Indicaciones para el traslado materno

En todos los casos los beneficios que pudieran obtenerse con el traslado deberán superar los riesgos inherentes al mismo. Este concepto implica la posibilidad de agravamiento durante el periodo de movilización de la enferma.

Este riesgo potencial, podrá disminuir si se toman una serie de recaudos que consideren las posibles complicaciones que pudieran surgir con el transporte, y disponer de los medios humanos y materiales para su asistencia (Warren 2004).

La hemorragia obstétrica grave, justifica el traslado de la enferma con carácter de urgencia, cuando los recursos en el lugar de asistencia primaria resultan insuficientes para controlar el sangrado.

La mayor parte de los casos corresponden a:

1. atonías uterinas post parto, que no respondieron a los útero-retractores, masaje uterino y taponaje de la cavidad
2. disponibilidad limitada de hemoderivados
3. indicación mandatoria de conservación uterina

#### Requisitos previos al traslado

El primer requisito para efectuar el traslado, es lograr la estabilidad hemodinámica mediante la reposición de la volemia con soluciones cristaloides y reducir o anular el sangrado aplicando alguna de las medidas transitorias indicadas para la emergencia.

*Se considera que el taponaje de la cavidad uterina mediante la utilización de un balón de manufactura comercial o improvisado, o en su defecto recurriendo al taponaje con gasa correctamente realizado, constituye junto a los pantalones no neumáticos anti-shock los medios*

*más efectivos para limitar el sangrado de origen obstétrico en una enferma que deba ser trasladada a un centro asistencial de mayor complejidad. Teniendo en cuenta que los pantalones son reutilizables, el bajo costo del material referido, unido a facilidad y rapidez para implementar su uso, hace aconsejable disponer de estos recursos en todos los centros de atención primaria que asistan pacientes obstétricas.*

Se requieren como mínimo de dos personas que tomarán la responsabilidad, cuidados y tratamiento durante el traslado; preferentemente médico y enfermero. El médico deberá poseer conocimientos de terapia intensiva, incluyendo el manejo de la vía aérea y la reanimación cardiopulmonar.

Disponer de un consentimiento informado por parte de la enferma o familiares autorizando el traslado, en caso contrario se dejara constancia de los motivos por lo que no se cumplimentó este requisito: mal estado de la enferma, ausencia de familiares o premura en el traslado.

Asegurar la disponibilidad de cama en el lugar de destino y el nombre del profesional que recibirá la enferma. Este último será informado sobre las condiciones clínicas de la enferma antes de iniciar el traslado, con el fin de disponer las necesidades del caso y convocar al personal especializado. Considerar las condiciones climáticas y la transitabilidad del camino.

Reunir toda la documentación necesaria: epicrisis completa o copia de la historia clínica, estudios de laboratorio y estudios por imágenes.

Asegurar en forma adecuada las vías de acceso intravenoso y el tubo endotraqueal si lo hubiera. No se efectuará el traslado con máscaras laríngeas. Asegurar que el estómago fue evacuado a través de la sonda naso gástrica, que permanecerá colocada.

El estado de la enferma antes de iniciar el traslado tendrá en cuenta el cumplimiento de estos requisitos:

- Tensión arterial sistólica  $\geq 90$  mmHg
- Ausencia de arritmias cardíacas
- Saturación capilar de oxígeno normal
- Temperatura corporal normal
- Aplicación de métodos para control transitorio de la hemorragia
- Adecuada sedación

La complejidad asistencial durante el traslado incluye

- Como mínimo dos vías de acceso venoso periférico permeables, diferentes a la utilizada para transfusiones
- Oxigenación continua con el método que resulte adecuado para la condición clínica
- Sonda naso-gástrica permeable
- Sonda vesical
- Abrigo adecuado para mantener la temperatura corporal
- Cabecera a cero grado
- Vendas compresivas en miembros inferiores

## Cuidados durante el traslado

Durante el transporte deberá continuar el monitoreo y el tratamiento iniciado, sin interrupción hasta el arribo a destino.

El aporte de oxígeno continuará durante todo el traslado.

En la teoría una reposición enérgica de la volemia en una enferma con sangrado incontrolado lo incrementaría al provocar la disrupción de trombos blandos recién formados y favorecer la coagulopatía por hemodilución. Durante el traslado continuará la reposición de la volemia de acuerdo con el siguiente esquema. Efectuar infusiones rápidas con 250 ml de solución Ringer lactato, o en su defecto solución salina normal, que podrá repetirse tantas veces como fuera necesario cada vez que la tensión arterial sistólica descienda de 90 mmHg.

Una manera rápida se estimar la magnitud de la hipotensión arterial sistólica durante el traslado, es mediante la palpación de los pulsos periféricos (Giesecke 1990). De manera tal, que un pulso radial imperceptible o ausente con colapso yugular cervical en decúbito dorsal, indica necesidad de expansión adicional.

Palpación efectiva del pulso	TA sistólica mínima requerida
Radial	80 mmHg
Femoral	70 mmHg
Carotídeo	60 mmHg

Asegurar el mantenimiento de la temperatura corporal con adecuado abrigo. En épocas con bajas temperaturas ambientales, colocar una lámina de polietileno entre dos mantas disminuye el riesgo de hipotermia.

### Equipamiento mínimo necesario para realizar el traslado

La unidad para el traslado contará con el equipamiento y material necesario para la asistencia

- Esfigmomanómetro para control de la tensión arterial
- Oxímetro de pulso
- Monitor cardíaco
- Desfibrilador
- Caja con elementos para reanimación cardio-pulmonar
- Caja con material para asistencia de la vía aérea
- Aspirador de secreciones bronquiales

### Conceptos destacados

- *En todos los casos los beneficios que pudieran obtenerse con el traslado deberán superar los riesgos inherentes al mismo.*
- *La hemorragia obstétrica grave, justifica el traslado de la enferma con carácter de urgencia, cuando los recursos en el lugar de asistencia primaria resultan insuficientes para controlar el sangrado*



- *El primer requisito para efectuar el traslado, es lograr la estabilidad hemodinámica mediante la reposición de la volemia con soluciones cristaloides y reducir o anular el sangrado aplicando alguna de las medidas transitorias indicadas para la emergencia*
- *Durante el transporte deberá continuar el monitoreo y el tratamiento iniciado, sin interrupción hasta el arribo a destino.*

### **Referencias**

- Elliott J. Traslado de la paciente obstétrica críticamente enferma. En *Cuidados Intensivos en Obstericia*. Foley M & Strong T. Ed Panamericana. Madrid, 1999.
- Giesecke A, Grande C, Whitten C. Fluid therapy and the resuscitation of traumatic shock. *Crit Care Clin* 1990;6(1):61-72
- Low R, Martin D, Brown C. Emergency air transport of pregnant patients. The national experience. *J Emerg Med* 1988;6:41-48
- Warren J, Fromm R, Orr R, Rotello L, Horst M. Guidelines for the inter and intrahospital transport of critically ill patients. *Crit Care Med* 2004;32(1):256-262

## CAPITULO 13

# Aspectos sobre la Atención de las Hemorragias Obstétricas

### Mortalidad materna debido a hemorragias obstétricas

La hemorragia obstétrica es la principal causa de muerte materna en el mundo, a la que se adjudica la cuarta parte de los decesos, entre 125.000 y 150.000 al año; sin atención casi todas fallecen dentro de las dos horas después del parto. La inmensa mayoría de los decesos ocurren en países no industrializados, donde se registran el 99% de los óbitos (ACOG 2006). En EEUU las muertes por hemorragias obstétricas tienen una incidencia de 1,4 por cada 100.000 nacimientos y representan el 4% del total de los decesos (Chichakli 1999). En Argentina ocupa el segundo lugar en cuanto a prevalencia de mortalidad con el 22,1% del total de las muertes, resultando las cifras exactas desconocidas debido a sub registro (Ramos 2007, Rivero 2005, MSAL).

Entre el 11-17% de las muertes sobrevienen durante el parto y 50-71% en el puerperio. De estas el 88% ocurren en las primeras 4 horas y el resto en el transcurso de la primera semana (Chong 2004). El 80% de los casos resultan por causas directas y 20% por causas indirectas.

Las causas directas mas frecuentes son las hemorragias con el 25%, seguido de infecciones, hipertensión y otras (Bagga 2006). Entre las hemorragias el desprendimiento placentario fue responsable del mayor número de decesos en EEUU (Chichakli 1999).

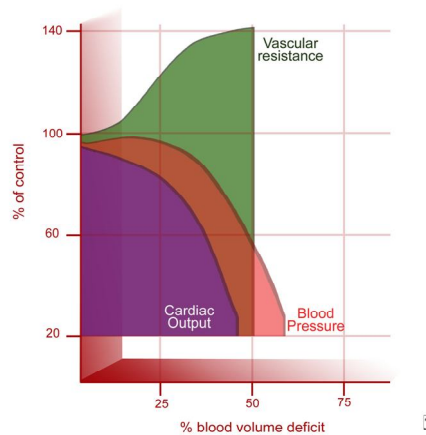
La prevalencia de hemorragia postparto es similar el regiones urbanas que en las rurales, 8 veces mayor en primigestas que en multiparas y, contrariamente a lo publicado, con igual prevalencia en grávidas con feto único o múltiple (Carroli 2008). En Argentina y en Uruguay, el 1,9% de los partos vaginales presentan hemorragias mayores a 1.000 ml y/o requerimiento transfusional (Oyelese 2010). Entre estos casos se encuentran aquellos que contribuyen a engrosar las cifras de mortalidad materna.

El tratamiento extra hospitalario del parto, en lugares alejados de los centros de salud es insuficiente debido a la carencia de recursos físicos y humanos cuando surge una emergencia como la hemorragia masiva (Ramos 2007). En el ámbito hospitalario, la ausencia de planificación conlleva a adoptar conductas personales, que cuando son ineficaces y dilatorias, agravan aun más la situación y ponen en riesgo la vida de la madre. En EEUU el 89% de los decesos ocurrieron dentro del ámbito hospitalario. En el 56% de las muertes por hemorragias obstétricas, el feto sobrevivió (Chichakli 1999).

### Criterios de gravedad

Existen diversos criterios para evaluar la gravedad, destacándose aquellos que se basan en la cuantificación de las pérdidas sanguíneas o en el volumen de reposición de la volemia, por ser estos los de mayor aceptación entre diversos autores. Para expresar las pérdidas en función de la volemia, se deberá tener en consideración que la misma al final del embarazo representa el 8,5-9% del peso corporal aproximadamente, mientras que el valor normal de la volemia en no

gestantes es 7% del peso corporal. Las pérdidas normales durante el parto son 500 ml aproximadamente y se elevan a 800 ml con la operación cesárea. Se consideran hemorragias obstétricas graves a aquellas cuyo volumen, en el periodo periparto, supera 1.000 mililitros. Si bien no existe acuerdo, la mayor parte de los autores consideran hemorragias masivas a aquellas que representan el 25% de la volemia o 1.500 mililitros (Hazra 2004). El término hemorragia exanguinante surge de la cirugía del trauma, para referirse a sangrados cuyo volumen supera el 40% de la volemia o 2.500 mililitros, 150 ml/minuto durante 20 y mas minutos, o bien 10 o mas unidades de glóbulos rojos transfundidos en el parto o cesárea. En estas dos últimas circunstancias, el riesgo de vida resulta obvio (figura 1).



**Figura 1.** Relación entre el porcentaje de volemia perdida y la repercusión que ejerce sobre las variables hemodinámicas

La elevada irrigación sanguínea uterina al final de la gestación, del orden de 600-800 ml/min, y una amplia red anastomótica convierte cada caso en una potencial hemorragia exanguinante.

Teniendo en cuenta las bajas tasas de mortalidad materna vinculadas con las hemorragias obstétricas en países desarrollados, se adjudicó relevancia al concepto de morbilidad obstétrica, entiendo por tal la existencia de toda complicación, durante cualquier periodo del embarazo o el puerperio, relacionada o agravada por la gestación o su manejo, excluyendo causas accidentales o incidentales (Malvino 2008). En general, los términos casi perdido (near miss), morbilidad materna severa o morbilidad obstétrica, se utilizan en forma indistinta.

<b>CLASIFICACION DE LA GRAVEDAD DE LA HEMORRAGIA OBSTETRICA DE ACUERDO CON DIVERSOS CRITERIOS</b>	
1.	Criterio basado en la las pérdidas hemáticas <ul style="list-style-type: none"> <li>a. Evaluación subjetiva y objetiva               <ul style="list-style-type: none"> <li>I. Graves: <math>\geq 1000</math> ml</li> <li>II. Masivas: <math>\geq 1.500</math> ml</li> <li>III. Exanguinantes: <math>\geq 2.500</math> ml o <math>\geq 150</math> ml/minuto</li> </ul> </li> <li>b. Evaluación en base a estudios complementarios               <ul style="list-style-type: none"> <li>I. Caída del hematocrito <math>\geq 10</math> puntos (masiva)</li> </ul> </li> </ul>
2.	Criterio basado en el recurso terapéutico <ul style="list-style-type: none"> <li>a. Histerectomía de urgencia</li> <li>b. Ingreso a la unidad de cuidados intensivos</li> <li>c. Transfusión masiva: <math>\geq 4</math> unidades/hora o <math>\geq 50\%</math> volemia en tres horas</li> </ul>
3.	Criterio basado en la disfunción orgánica

Sin embargo la acepción casi perdido, hace referencia a la existencia de por lo menos un órgano con disfunción o insuficiencia (Paruk 2001). Existen definiciones aceptadas para considerar la insuficiencia o fallo de cada órgano, mientras que disfunción es un término mas amplio que involucra a aquellas alteraciones fisiopatológicas que no llegan a cumplir con todos los criterios aceptados para fallo o insuficiencia (Say 2004).

Está demostrada la subestimación visual de las pérdidas cada vez que se requiera reconocer el límite aceptado de 1000 mL, más allá del cual la situación se torna riesgosa (Prasertcharoensuk 2000, Bose 2006, Dildy 2004, Patel 2006, Kavle 2006, Stafford 2008) y la sobreestimación con pérdidas menores de 1.000 ml (Larsson 2006).

Durante el parto u operación cesárea, se medirán las pérdidas por medio de sistemas graduados de recolección y se pesarán los apósitos utilizados (Prata 2005). Los controles frecuentes de las pérdidas genitales en el puerperio inmediato y la correcta estimación visual lograda con personal de enfermería adiestrado, permitirá el reconocimiento oportuno del límite mas allá del que se anuncia el estado de alerta. A través del cuadro clínico se sospechará la presencia de una hemorragia oculta, ya se trate de una colección intrauterina, hemoperitoneo, hematoma retroperitoneal, parietal o pelviano. La ecografía "bed side" es el método de elección para la confirmación diagnóstica de urgencia en estos casos.

### **Hemorragias graves controladas versus no controladas**

La definición de hemorragia grave incluye la de hemorragia masiva y a su vez, esta última la de hemorragia exanguinante. Sin embargo, son las hemorragias exanguinantes las que contribuyen a incrementar el número de decesos maternos.

Esta apreciación no implica restar importancia a la primera, si tenemos en cuenta que el concepto de hemorragia grave define con exactitud una situación de riesgo de vida potencial, que en algunas pacientes adquiere carácter real.

En una primera serie de 247 gestantes con hemorragias obstétricas graves que tratamos entre 1992 y 2008, en el 57% de los casos se logró el rápido control de la hemorragia con adecuada reposición de la volemia y se evitó una situación de riesgo real. En la siguiente tabla se observa que en nuestra casuística solo el 10% de las hemorragias graves adquirieron carácter de exanguinantes.

Hemorragias	Pérdidas (mL)	Volemia* (%)	Prevalencia
<b>Graves</b>	≥ 1.000	> 15	57%
<b>Masivas</b>	≥ 1.500	> 25	33%
<b>Exanguinantes</b>	≥ 2.500	> 40	10%

\*Volemia al final de la gestación 8,5-9% del peso corporal

### **Reconocimiento de las hemorragias masivas y exanguinantes**

Identificar la gravedad aceptando como base el volumen de reposición de la masa globular implica un reconocimiento tardío, toda vez que la hemorragia ya adquirió carácter crítico. Considerar como criterio de gravedad la definición de transfusión masiva, que identifica como tal aquella cuyo monto es igual o superior a cuatro unidades de glóbulos rojos en el transcurso de

una hora, o bien el reemplazo del 50% de la volemia en tres horas; solo tendrá valor para efectuar su identificación retrospectiva.

El *Advanced Trauma Life Support – ATLS* – es una guía y un programa de adiestramiento de postgrado para la asistencia inicial de la víctima de un politraumatismo. De acuerdo con este manual de procedimientos, en presencia de hemorragia aguda con hipotensión arterial, se procederá a la expansión de la volemia con solución electrolítica isotónica, solución de Ringer lactato o en su defecto solución fisiológica, cuyo volumen se calculará de acuerdo con el peso estimado: 50 mL por kg de peso. Este volumen de 3.000 mL para una mujer con peso promedio de 60 kg, coincide con el monto de reposición electrolítica inicial que corresponde a una pérdida sanguínea de 1.000 mL (relación 3:1) a partir del que nos encontramos en presencia de una hemorragia obstétrica grave.

De acuerdo con la respuesta obtenida en los parámetros vitales (tensión arterial, pulso, perfusión tisular), se identificará precozmente aquellas enfermas con hemorragias masivas o que evolucionan hacia un sangrado exanguinante. Una respuesta adecuada y sostenida, junto con el control del sangrado, indica que la hemorragia no ingresará al rango de masiva o exanguinante. Una respuesta parcial y/o transitoria sin una hemostasia satisfactoria nos advierte sobre la posibilidad de una hemorragia masiva, mientras que una respuesta hemodinámica ausente anuncia la existencia de una hemorragia exanguinante en curso.

Además, la guía establece la premura con la que se iniciará la transfusión. En la primera de las situaciones, si hubiera indicación, se efectuarán las pruebas de compatibilidad antes de proceder con la misma. En las otras dos circunstancias, la rápida recomposición del volumen globular justificará el uso de sangre isogrupo no compatibilizada o grupo 0 Rh negativa cuando el estado de la enferma es crítico. .

### **Valor predictivo de los factores de riesgo**

La principal causa de hemorragia obstétrica grave es la atonía uterina, y su incidencia en EEUU tiende a incrementarse (Callaghan 2010). Se identificaron factores de riesgo para esta y otras patologías hemorrágicas, de valor predictivo relativo por su baja especificidad, pero que son los únicos elementos con que se cuenta en la actualidad para generar un estado de alarma preventivo (Hazra 2004, Magann 2005, Oyelese 2010). En pacientes con bajo riesgo, la hemorragia surgirá de manera imprevista (Mousa 2001), por lo tanto todos los recursos para la atención de esta emergencia deberán estar disponibles de inmediato. Fueron enunciadas como patologías de riesgo para desarrollar hemorragia obstétrica grave (Oyelese 2007):

- *Acretismo placentario*
- *Placenta previa*
- *Cirugías uterinas: cesárea, miomectomía, miometrectomía, raspados cavitarios*
- *Dilatación cervical manual*
- *Parto forcipal*
- *Parto en avalancha*
- *Ventosa extractora*
- *Infecciones vaginales*
- *Preeclampsia*
- *Desprendimiento placentario*
- *Muerte fetal*
- *Polihidramnios*
- *Embarazo múltiple*
- *Trabajo de parto prolongado*

- *Corioamnionitis*
- *Miomatosis uterina*
- *Alteraciones anatómicas uterinas*
- *Macrosomía*
- *Gran múltipara*
- *Anemia previa*
- *Coagulopatía previa (enfermedad Von Willebrand, hemofilia)*

De todos los factores consignados, solo cuatro exhiben un *odds ratio* mayor de 4: desprendimiento placentario sospechado o confirmado, placenta previa demostrada, gestación múltiple y preeclampsia (RCOG 2009). La placenta previa se vincula con la edad y la multiparidad, mientras que el desprendimiento placentario se relacionó con el número de gestaciones previas cuando estas ocurrieron a temprana edad (Ananth 1996, Rasmussen 2000).

Es conocida la relación entre el riesgo de padecer una hemorragia obstétrica grave y la edad materna  $\geq 35$  años (Ohkuchi 2003, Al-Zirqi 2008). El 43% de nuestras enfermas superaron ese límite etario (Malvino 2009). En EEUU se observó mayor riesgo de muerte por hemorragia en el grupo de mayor edad: 40-49 años (Chichakla 1999).

Severa anemia durante el embarazo fue un factor determinante de la evolución, en el 20% de las muertes maternas (Geller 2006, Ijaiya 2003).

El parto prolongado en su segundo y tercer estadio y la carencia de ocitócicos luego del parto se vincularon con aumento de la hemorragia (Selo-Ojeme 1997, Bais 2004). Otros autores destacan la elevada posibilidad de transfusiones en presencia de placenta previa, acretismo y operación cesárea (Reyal 2004). La operación cesárea de urgencia cuadruplica el riesgo de hemorragia obstétrica (Waterstone 2001). La extensión de la histerotomía mediante una incisión aumenta el sangrado comparado con la utilización de un método romo (Magann 2002). La remoción manual de la placenta incrementa el sangrado con respecto al alumbramiento espontáneo (Hidar 2004, Ramadani 2004) si bien otros autores no avalan esta afirmación durante la cesárea (Gol 2004). La anestesia regional durante la operación cesárea se vinculó con menor pérdida sanguínea que con la anestesia general (Sule 2005). Durante la cesárea-histerectomía programada el monto de la hemorragia fue 2,1 lts y aumento a 4,2 lts cuando se efectuó con carácter de urgente (Weiss 2002).

En fecha reciente, Sosa y col identificaron sobre más de 11.000 nacimientos en 24 maternidades de Argentina y Uruguay, los factores de riesgo para hemorragia grave postparto vaginal, que se presentó en el 1,9% de los nacimientos. Las patologías identificadas fueron: retención de restos placentarios, embarazo múltiple, macrosomía, inducción del parto y necesidad de sutura perineal (Sosa 2009).

Por encima de los 35 años, la morbi-mortalidad materna vinculada con la hemorragia aumenta, tanto con el parto como con la cesárea (Ohkuchi 2003, Chhabra 2004). Se observó una relación significativa entre la posibilidad de desarrollar placenta previa y la edad materna avanzada (Ananth 1996). Conde-Agudelo y Belizan determinaron que la probabilidad de sangrado obstétrico durante el tercer trimestre de gestación se incrementa aproximadamente 70% cuando el periodo entre gestaciones fue inferior a seis meses (Conde-Agudelo 2005). En otro trabajo, los mismos autores también demostraron mayor riesgo de hemorragia postparto en embarazadas adolescentes.

Las enfermas que practican la religión Testigos de Jehová, incrementan el riesgo de fallecer 44 veces, al rehusar las transfusiones de sangre (Singla 2001).

Se estableció una estrecha correlación en la tasa de mortalidad materna y la calidad del servicio, definida esta última tomando como base el Reporte Mundial de la Salud del año 2000 (WHO 2005). Un estudio de casos y controles mostró que el riesgo de muerte aumentaba 10 veces cuando la estructura hospitalaria no era la adecuada. Estas variables incluyen:

1. ausencia de guardia obstétrica activa y de atención obstétrica esencial
2. ausencia de residencia en obstetricia (indicador indirecto de disponibilidad de personal de planta y conducción acreditado en la especialidad)
3. menos de 1.500 partos por año

Los centros asistenciales nivel 2, deberán contar con servicio de hemoterapia y anestesiólogo de atención permanente. Pero, además, deberá destacarse que el retraso en acceder a estos recursos condiciona una importante morbi-mortalidad (Selo-Ojeme 1997).

### **Medidas de prevención ante hemorragias masivas**

Se recomienda la prevención mediante el manejo activo en el tercer estadio del parto (Rogers 1998, McCormick 2002, Chong 2004) siendo que resulta superior al manejo expectante en relación con las pérdidas sanguíneas durante el parto y el puerperio. La utilización solo de ocitocina, reduce el riesgo de hemorragia postparto en 40-50%, elevándose este porcentaje hasta 60-70% con el manejo activo del mismo (Keirse 1998). En países no desarrollados, la incidencia de hemorragias obstétricas graves en el post-parto se redujo de 7,5% a 1% con el uso de ocitocina (Strand 2005). La ocitocina y la asociación ocitocina-ergonovina resultaron mas efectivos que el misoprostol en el manejo activo de la tercera etapa del parto (Villar 2002). Sin embargo, se aprecia una subutilización de este recurso en países con alto porcentaje de partos domiciliarios (Flandermeyer 2010).

La indicación de episiotomía se hará solo en aquellos casos que lo requieran y en el momento oportuno, con la expulsión del feto se procederá a la sutura de la misma sin mas demora (Nunns 1995), evitando la contribución que al sangrado innecesario se facilita a través de la misma.

<b>Medidas de Prevención</b>
<ul style="list-style-type: none"><li>▪ Disponer de un protocolo de actuaciones</li><li>▪ Identificación de los factores de riesgo</li><li>▪ Convocar a equipo multidisciplinario</li><li>▪ Manejo activo del tercer periodo</li><li>▪ Colocación de varias vías venosas para reposición de la volemia</li><li>▪ Disponer de sangre compatibilizada</li><li>▪ Reserva suficiente de hemoderivados</li><li>▪ Balón aórtico pre-posicionado</li><li>▪ Colocación de catéteres ureterales doble J</li><li>▪ Posicionamiento de catéteres arteriales para embolización uterina</li><li>▪ Recuperador celular (cell saver)</li><li>▪ Equipos para conservación de la temperatura</li></ul>

Con el avance de los métodos diagnósticos: ecografía Doppler y resonancia nuclear magnética, otras patologías, como los trastornos adherenciales placentarios, podrán identificarse con elevado grado de certeza y se actuará en prevención de las hemorragias.

### **Demoras mínimas obligatorias**

Con el inicio de la reposición de la volemia, dos medidas básicas complementarias se llevarán a cabo. La primera es obtener datos elementales de laboratorio y coagulograma que incluya: tiempo de protrombina, aPTT, recuento plaquetario, dosaje de fibrinógeno y productos de degradación del fibrinógeno. Estos estudios insumen aproximadamente 15 minutos para su determinación.

La segunda indicación consiste en solicitar al servicio de hemoterapia la cantidad inicial de glóbulos rojos compatibilizados y otros hemoderivados. Contar con ambos implica una demora de entre 15 y 30 minutos. Durante dicho lapso se efectuará la reposición con cristaloides y coloides. Luego, ante un cuadro exanguinante se iniciará sin mas demora el tratamiento transfusional recurriendo, de ser necesario, al uso de sangre isogrupo no compatibilizada o de sangre grupo 0 factor Rh negativo.

Disponer del equipo de radiología intervencionista para embolización implica una demora de 45 minutos aproximadamente desde la convocatoria hasta el inicio del procedimiento.

### **Protocolos de tratamiento**

Identificada la presencia de una hemorragia obstétrica con riesgo de vida, se pone en marcha una serie de conductas preestablecidas con la intención de reestablecer la homeostasis perdida (Wise 2010). Todo protocolo de tratamiento deberá ajustarse a los recursos de cada institución (Skupski 2006). Con adecuada adherencia a las guías de tratamiento y ensayos periódicos, se observó una significativa disminución en la incidencia de hemorragia masiva de 1,70% a 0,45% (Rizvi 2004).

En 2008 se implementó en la provincia de Corrientes (Argentina) un proyecto basado en la elaboración de guías de tratamiento diseñadas según los principios del uso racional del tratamiento y la investigación. La iniciativa correspondió al *Grupo Internacional para la Reducción de la Morbilidad y la Mortalidad Asociadas a Hemorragia Puerperal* que en primera instancia analizó las características de los servicios de los Hospitales Vidal, Llano y Zonal de Goya, y luego implementó la metodología referida; los resultados serán motivo de próximo análisis.

Elaboramos una guía de tratamiento para prevenir hemorragias graves en presencia de trastornos adherenciales placentarios (Martínez 2005), que es motivo de permanentes actualizaciones de acuerdo con la experiencia acumulada por los autores.

### **Integración multidisciplinaria**

El tratamiento de la hemorragia grave excede el accionar del médico obstetra y el anestesiólogo. La primera línea de refuerzo la constituye un segundo médico que se hará cargo de la reanimación, y una enfermera encargada de colaborar en la obtención de las muestras para el laboratorio, obtener los resultados, solicitar material adicional y convocar al resto del equipo. La segunda línea de apoyo estará conformada por diversos especialistas según se los requiera, e incluye al intensivista, hematólogo y cirujano, entre otros. Un papel fundamental cumplirá el



médico coordinador, encargado de ordenar el accionar del equipo, y luego evaluar probables dificultades con vista a su corrección.

### Recursos terapéuticos

El centro de atención contará con los recursos generales obligatorios (Margulies 1995), que incluyen:

- Médico anesthesiólogo de guardia activa
- Servicio de hemoterapia con amplio recurso de hemoderivados
- Unidad obstétrica integrada a un hospital general de agudos con UCI
- Médico obstetra adiestrado en las nuevas técnicas para el control de la hemorragia y la preservación uterina

En la actualidad, para el tratamiento de las hemorragias graves, se dispone de nuevos procedimientos que serán seleccionados para su uso de acuerdo con la situación

Recursos Terapéuticos en la Urgencia
<ul style="list-style-type: none"><li>▪ Compresión externa de la aorta</li><li>▪ Clampeo aórtico infrarrenal</li><li>▪ Sangre grupo 0 Rh negativo o isogrupo</li><li>▪ Sistema de infusión presurizado</li><li>▪ Compresión uterina bimanual</li><li>▪ Taponaje o balón uterino</li><li>▪ Taponaje vaginal</li><li>▪ Ligadura de pedículos vasculares</li><li>▪ Suturas de compresión uterina</li><li>▪ Embolización arterial pelviana</li><li>▪ Empaquetamiento pelviano</li><li>▪ Histerectomía</li><li>▪ Factor VII recombinante activado</li></ul>

En el Reino Unido, a pesar de las recomendaciones prácticas publicadas periódicamente, el tratamiento resultó sub estándar en casi el 60% de los casos (Mousa 2002), siendo en Francia este valor 24% (Bouvier-Colle 2001). En particular, se aprecia sub utilización de las últimas técnicas incorporadas para la preservación uterina y de la embolización arterial. Se estima que las primeras incrementarían su indicación con la curva de aprendizaje, mientras que la radiología intervencionista es dependiente de la disponibilidad tecnológica.

### Radiología intervencionista

A partir de 2002, incorporamos en nuestra institución la radiología intervencionista en la prevención y el tratamiento de las hemorragias obstétricas. La identificación de los factores de riesgo permite el accionar preventivo con significativo beneficio manifestado por menor morbilidad y bajo costo. En nuestra experiencia, la embolización resultó eficaz al controlar definitivamente el sangrado en 91,5%, de los 47 casos tratados en la primera serie analizada (Eisele 2007).

Los fracasos con la embolización uterina obedecieron a indicaciones quirúrgicas que pasaron inicialmente desapercibidas –rupturas uterinas y laceraciones vaginales- que, a pesar del

resangrado, se beneficiaron con la embolización al controlar transitoriamente el shock y permitir controlar la coagulopatía, mejorando las condiciones quirúrgicas de las pacientes. Así mismo, el número de complicaciones fue bajo.

Tal como ya expresamos, la angiografía diagnóstica permitió en todos los casos la detección de lesiones vasculares y de sangrados activos, pudiendo completar el estudio en forma sencilla y rápida a cargo de radiólogos vasculares entrenados, con elevada tasa de hemostasia, siendo aplicable aún en casos con shock y coagulopatía.

Se refirió como principal inconveniente para la utilización de este método la falta de disponibilidad del recurso. Sin embargo, la mayor parte de las ciudades cuentan con equipos para estudios hemodinámicos, cardiología intervencionista y angiografías cerebrales o generales. La utilización de este método requiere organización mediante: 1. acuerdos contractuales para solventar los gastos 2. guardias pasivas que cubran las 24 horas del día y 3. adiestramiento en patología vascular obstétrica. Con respecto a este último punto, observamos que los resultados no fueron óptimos hasta que el equipo actuante alcanzó el aprendizaje necesario, como en cualquier otra disciplina.

También se objetó su uso dada la necesidad de traslado a una sala de hemodinamia y la necesidad de definir con claridad el momento oportuno para su indicación.

### **Sub-utilización de recursos**

En la mayor parte de los centros asistenciales, la alternativa ante la hemorragia grave que no cede con el uso de útero retractores, el masaje uterino, el legrado evacuador en presencia de restos ovulares y el taponaje intracavitario, es la histerectomía. Se aprecia sub utilización de otros medios para la conservación uterina (Mousa 2002) como: ligaduras vasculares regladas, suturas compresivas uterinas y embolización angiográfica (Eisele 2007). Ante la falta de recursos, quienes lo requieran recibirán apoyo local o regional, oficial o privado, cuyo rol se habrá consensuado previamente. La disponibilidad de recursos humanos y de medios físicos contemplará las 24 horas de 365 días anuales.

En 2003, un grupo de expertos reunidos en la localidad de Bellagio, Italia, evaluaron tecnologías incorporadas recientemente de bajo costo y confirmaron la subutilización en países con escasos recursos (Tsu 2009).

Vinculadas con las hemorragias graves post parto, fueron identificados cinco procedimientos que, aunque disponibles, no obtuvieron suficiente difusión para ser aplicados en forma masiva. Tres de ellos se vinculan con la prevención: 1. manejo activo del tercer periodo del trabajo de parto, 2. indicación del misoprostol y 3. uso de la ocitocina en jeringa pre dosificada. Los otros dos procedimientos se relacionan con el tratamiento de la hemorragia obstétrica grave: 1. balones intrauterinos y 2. pantalones anti shock no-neumáticos.

Con respecto a estos últimos, nuevos ensayos prospectivos y aleatorizados se llevan a cabo en países con bajos recursos asistenciales, para determinar su utilidad en centros de atención primaria en el momento de efectuar el traslado de la enferma hacia el hospital de referencia.

### **Comunicaciones y traslados**

Elliott refirió que el 36% de los traslados hacia centros de nivel 3, fueron motivados por hemorragias obstétricas graves (Elliott 1999).

El mismo autor menciona que, el concepto de regionalización de los recursos implica la disponibilidad de tecnología de cierta complejidad para todas las pacientes dentro de un área determinada, aunque la misma no se encuentre en cada centro de atención. Para disponer de estos recursos en forma eficiente, las comunicaciones y los medios de traslado son herramientas indispensables. Altamente dependiente de la tecnología, el traslado implica la asistencia permanente de la enferma durante su ejecución y por lo tanto la necesidad de contar con los recursos físicos y humanos necesarios para cumplir con su objetivo (Walraven 2008).

El factor tiempo y no la distancia es el factor a considerar en situaciones críticas. Lugares de atención primaria alejados o de difícil acceso por vía terrestre deberán resolverse mediante el transporte aéreo (Geller 2006). Con respecto al tiempo disponible, se destaca que el lapso promedio transcurrido entre la ruptura del útero y la muerte es 24 horas, en casos con hemorragias graves preparto ese periodo se reduce a 12 horas, y en las hemorragias postparto es de tan solo 2 horas (Geller 2006).

### **Reporte de eventos adversos**

La identificación de eventos adversos, provee el material necesario para corregir errores y mejorar los protocolos de tratamiento. Deborah Holden (2004) sintetiza la conducta considerando tres fases: 1. identificación del riesgo, 2. análisis del riesgo y 3. control del riesgo.

Reuniones periódicas del equipo de salud, y de ser necesario con expertos en el tema, modificarán las conductas asistenciales en base a la experiencia propia y los recursos disponibles.

Nuñez Urquiza (2004) elaboró un instructivo práctico referido a la “detección de eslabones críticos en los procesos de atención para la prevención de muertes maternas” cuya consulta sugiero.

### **Claves para el éxito**

Podemos resumir en los siguientes ítems los objetivos intra institucionales necesarios de obtener para arribar a una atención adecuada.

- Anticipación inteligente
- Diagnóstico precoz
- Apoyo logístico oportuno
- Tratamiento efectivo actualizado
- Entrenamiento periódico

En todos los casos, el objetivo es obvio, disminuir la morbi-mortalidad materna hasta el valor más cercano a cero.

### **Conceptos destacados**

- *En el ámbito hospitalario, la ausencia de planificación conlleva a adoptar conductas personales, que cuando son ineficaces y dilatorias, agravan aun más la situación y ponen en riesgo la vida de la madre.*

- *En pacientes con bajo riesgo, la hemorragia surgirá de manera imprevista, por lo tanto todos los recursos para la atención de esta emergencia deberán estar disponibles de inmediato.*
- *La acepción casi perdido o near miss, hace referencia a la morbilidad materna con insuficiencia o disfunción de por lo menos un órgano*
- *El concepto de hemorragia grave define con exactitud una situación de riesgo de vida potencial, que en algunas pacientes adquiere carácter real y que justifica poner en marcha de inmediato, las medidas destinadas para su tratamiento*
- *Con adecuada adherencia a las guías de tratamiento y ensayos periódicos, se observó una significativa disminución en la incidencia de hemorragias masivas. El tratamiento de la hemorragia grave excede el accionar del médico obstetra y el anestesiólogo*
- *De todos los factores consignados como factores de riesgo para hemorragia obstétrica grave, solo cuatro exhiben un odds ratio mayor de 4: desprendimiento placentario sospechado o confirmado, placenta previa demostrada, gestación múltiple y preeclampsia*
- *El taponaje de la cavidad uterina por medio de balones recuperó su lugar como método de elección en casos con atonías que no responden al tratamiento con drogas útero retractoras y masaje. Se aprecia sub utilización de otros medios para la conservación uterina como ligaduras vasculares regladas, suturas compresivas uterinas y embolización angiográfica*
- *La identificación de eventos adversos, provee el material necesario para el análisis con el objetivo de corregir errores y mejorar los protocolos de tratamiento*

## Referencias

- ACOG Practice Bulletin. Postpartum hemorrhage. *Obstet Gynecol* 2006;108(4):1039-1047.
- Al-Zirqi I, Vangen S, Forsen L, Stray-Pedersen B. Prevalence and risk factors of severe obstetric haemorrhage. *Br J Obstet Gynaecol* 2008;115:1265-1272
- Ananth C, Wilcox A, Savitz D, Bowes W, Luther E. Effect of maternal age and parity on the risk of uteroplacental bleeding disorders in pregnancy. *Obstet Gynecol* 1996;88:511-516
- Bagga R, Jain V. The impact of postpartum haemorrhage in "near miss" morbidity and mortality in developing countries. *Eur J Obstet Gynaecol* 2006;2:161-169
- Bais J, Eskes M, Pel M, Bonsel G, Bieker O. Postpartum haemorrhage in nulliparous women: incidence risk factors in low and high risk women. *Eur J Obstet Gynecol* 2004; 115:166-172
- Bose P, Regan F, Paterson-Brown S. Improving the accuracy of estimated blood loss at obstetric haemorrhage using clinical reconstructions. *Br J Obstet Gynaecol* 2006;113:919-924
- Bouvier-Colle M, El-Joud D, Varnoux N, Goffinet F, Alexander S et al. Evaluation of quality of care for severe obstetrical haemorrhage in three French regions. *Br J Obstet Gynaecol* 2001;108:898-903
- Callaghan W, Kuklina E, Berg C. Trends in postpartum hemorrhage: United States 1994-2006; *Am J Obstet Gynecol* 2010;202:353e1-353e6
- Carroli G, Cuesta C, Abalos E, Metin Gulmezoglu A. Epidemiology of postpartum haemorrhage: a systematic review. *Best Pract Res Cl Obstet Gynecol* 2008;22(6):999-1012.

- Chhabra S, Sirohi R. Trends in maternal mortality due to haemorrhage: two decades of Indian rural observations. *J Obstet Gynaecol* 2004;24(1):40-43
- Chichakli L, Atrash H, MacKay A, Musani A, Berg C. Pregnancy related mortality in the United States due to hemorrhage. *Obstet Gynecol* 1999;94:721-725
- Chong Y, Su L, Arulkumaran S. Current strategies for the prevention of postpartum haemorrhage in the third stage of labour. *Curr Op Obstet Gynecol* 2004;16:143-150
- Conde Agudelo A, Belizan J, Lammers C. Maternal-perinatal morbidity and mortality associated with adolescent pregnancy in Latin America: cross-sectional study. *Am J Obstet Gynecol* 2005;192:342-349
- Dildy G, Paine A, George N, Velasco C. Estimating blood loss: can teaching significantly improve visual estimation? *Obstet Gynecol* 2004;104(3):601-606
- Eisele G, Simonelli D, Galli E, Alvarado A, Malvino E, Martinez M. Hallazgos angiográficos y resultados de la embolización arterial uterina en hemorragias graves del postparto. *Rev Arg Radiología* 2007;71(4):395-400
- Elliott J. Traslado de la paciente obstétrica críticamente enferma. En *Cuidados Intensivos en Obstetricia*. Foley & Strong. Editorial Panamericana, Madrid, 1999.
- Flandermeyer D, Stanton C, Armbruster D. Uterotonic use at home births in low-income countries: a literature review. *Int J Gynecol Obstet* 2010;108:269-275
- Geller S, Adams M, Kelly P, Kodkany B, Derman R. Postpartum hemorrhage in resource poor setting. *Int J Gynecol Obstet* 2006;92:202-211
- Gol M, Baloglu A, Aydin C, Ova L et al. Does manual removal of the placenta affect operative blood loss during cesarean section? *Eur J Obstet Gynecol* 2004;112:57-60
- Hazra S, Chilaka V, Rajendran S, Konje J. Massive postpartum haemorrhage as a cause of maternal morbidity in a large tertiary hospital. *J Obstet Gynaecol* 2004;24(5):519-520
- Hidar S, Jennane T, Bouguizane S, Lassoued L, Bibi M, Khairi H. The effect of placental removal method at cesarean delivery on perioperative hemorrhage: a randomized trial. *Eur J Obstet Gynecol* 2004;117:179-182
- Holden D, Quin M, Holden D. Clinical risk management in obstetrics. *Curr Op Obstet Gynecol* 2004;16:137-142
- Ijaiya M, Aboyeji A, Abubakar D. Analysis of 348 consecutive cases of primary postpartum haemorrhage at a tertiary hospital in Nigeria. *J Obstet Gynaecol* 2003;23(4):374-377
- Kavle J, Khalfan S, Stoltzfus R, Witter F, Tielsch J, Caulfield L. Measurement of blood loss at childbirth and postpartum. *Int J Gynecol Obstet* 2006;95:24-28
- Keirse M. What does prevent postpartum haemorrhage? *Lancet* 1998;351(9109):690
- Larsson C, Saltvedt S, Wiklund I, Pahlen S, Andolf E. Estimation of blood loss after cesarean section and vaginal delivery has low validity with a tendency to exaggeration. *Acta Obstet Gynecol* 2006;85:1448-1452
- Magann E, Chauban S, Bufkin L, Field K, Roberts W, Martin J. Intra-operative haemorrhage by blunt versus sharp expansion of the uterine incision at caesarean delivery: a randomised clinical trial. *Br J Obstet Gynaecol* 2002;109:448-452
- Magann E, Evans S, Hutchinson M, Collins R, Howard B, Morrison J. Postpartum hemorrhage after vaginal birth: an analysis of risk factors. *Southern Med J* 2005;98(4):419-422
- Malvino E, Eisele G, Martinez M, Lowenstein R. Morbilidad materna severa vinculada con las hemorragias obstétricas admitidas en el área de cuidados intensivos. *Obstet Ginecol Latinoamericana* 2008;66(2):49-55

- Malvino E, Eisele G, Martinez M, Firpo J, Lowenstein R. Resultados con la prevención y el tratamiento actual de las hemorragias obstétricas graves secundarias a atonías uterinas y acretismos placentarios. *CI Invest Ginecol Obstet* 2009;36(2):49-54
- Malvino E, Eisele G, Martinez M, Lowenstein R. Hemorragias obstétricas exanguinantes. *Clin Invest Obstet Ginecol* 2009;36(1):2-8.
- Margulies M. Intervención para prevenir la muerte en mujeres con alto riesgo de muerte materna. *Rev Hosp. Mat Inf Ramón Sardá* 1995;14(2):52-54
- Martinez M, Eisele G, Malvino E, Simonelli D, Galli E, Anhel S, Monti F, Firpo J. Protocolo de prevención y tratamiento de la hemorragia puerperal y sus complicaciones ante la sospecha de adherencia placentaria patológica. *Rev Obstet Ginecol Bs As* 2005;84(966):225-238
- McCormick M, Sanghvi H, Kinzie B, McIntosh. Preventing postpartum hemorrhage in low resource settings. *Int J Gynecol Obstet* 2002;77:267-275
- Ministerio de Salud de la Nación. Mortalidad materna en la Argentina. Diagnóstico para la reorientación de políticas y programas de salud. [www.msal.gov.ar](http://www.msal.gov.ar)
- Mousa H, Walkinshaw S. Major postpartum haemorrhage. *Curr Op Obstet Gynaecol* 2001;13:595-603
- Mousa H, Alfirevic Z. Major postpartum hemorrhage: survey of maternity units in the United Kingdom. *Acta Obstet Gynecol Scand* 2002;81:727-730
- Nunns D, Dewart P. Postpartum blood loss: implementation of recommendations following a retrospective audit resulting in improved patient care. *J Obstet Gynaecol* 1995;15(4):230
- Ohkuchi A, Onagawa T, Usmi R, Koike T, Hiratsuka M, Izumi A, et al. Effect of maternal age on blood loss during parturition: a retrospective multivariate analysis of 10.053 cases. *J Perinat Med* 2003;31:209-215
- Oyelese Y, Scorza W, Mastrolia R, Smulian J. Postpartum hemorrhage. *Obstet Gynecol N Am* 2007;34:421-441
- Oyelese Y, Ananth C. Postpartum hemorrhage: epidemiology, risk factors, and causes. *CI Obstet Gynecol* 2010;53(1):147-153
- Paruk F, Moodley J. Severe obstetric morbidity. *Curr Op Obstet Gynaecol* 2001;13:563-568
- Patel A, Goudar S, Geller S, Kodkany B et al. Drape estimation vs visual assessment for estimating postpartum hemorrhage. *Int J Gynecol Obstet* 2006;93:220-224
- Prata N, Mbaruku G, Campbell M. Using the kanga to measure postpartum blood loss. *Int J Gynecol Obstet* 2005;89:49-50
- Prasertcharoensuk W, Swadpanich U, Lumbiganon P. Accuracy of the blood loss estimation in the third stage of labor. *Int J Gynecol Obstet* 2000;71:69-70
- Ramadani H. Cesarean section intraoperative blood loss and mode of placental separation. *Int J Gynecol Obstet* 2004;87:114-118
- Ramos S, Karolinski A, Romero M, Mercier R. A comprehensive assessment of maternal deaths in Argentina: translating multicentre collaborative researchs into action. *Bull WHO* 2007;85(7):615-622
- Ramos S. Mortalidad maternal en Argentina y en Tucumán. Años 1990-2003. *Rev Hosp. Mat Inf Ramón Sardá* 2007;26(2):73-78
- Rasmussen S, Albrechtsen S, Dalaker K. Obstetric history and the risk of placenta previa. *Acta Obstet Gynecol Scand* 2000;79:502-507
- Reyat F, Sibony O, Pury J, Luton D, Bang J, Blot P. Criteria for transfusion in severe postpartum hemorrhage: analysis of practice and risk factors. *Eur J Obstet Gynecol* 2004;112:61-64

- Rogers J et al. Active versus expectant management of third stage of labor: The Hinchingbrooke randomized controlled trial. *Lancet* 1998;351(9104):693-699
- Royal College of Obstetricians and Gynaecologist. Prevention and management of postpartum haemorrhage. Green-top guideline No. 52, may 2009
- Rivero M, Avanza M, Alegre M, Feu M, Valsecia M, Schaab A, Figueras A. Hemorragia postparto: incidencia, factores de riesgo y tratamiento. *Univ Nac Nordeste. Resumen* M106;2005
- Rizvi F, Mackey R, Barret T, McKenna, Geary M. Successful reduction of massive postpartum haemorrhage by use of guidelines and staff education. *Br J Obstet Gynaecol* 2004;111:495-498
- Say L, Pattinson R, Gulmwozlu A. WHO systematic review of maternal morbidity and mortality: the prevalence of severe acute maternal morbidity (near miss). *Reprod Health* 2004;1:3-8
- Selo-Ojeme D, Okonofua F. Risk factors for primary postpartum haemorrhage. *Arch Gynecol Obstet* 1997;259:179-187
- Singla A, Lapinski R, Berkowitz R, Saphier C. Are women who are Jehovah's Witnesses at risk of maternal death? *Am J Obstet Gynecol* 2001;185:893-895
- Skupsky D, Lowenwirt I, Weinbaum F, Brodsky D, Danek M, Egliton G. Improving hospital systems for the care of women major obstetric hemorrhage. *Obstet Gynecol* 2006;107(5):977-983
- Sosa C, Althabe F, Belizán J, Buekens P. Risk factors for postpartum hemorrhage in vaginal deliveries in a Latin-American population. *Obstet Gynecol* 2009;113(6):1313-1319
- Stafford I, Dildy G, Clark S, Belfort M. Visually estimated and calculated blood loss in vaginal and cesarean delivery. *Am J Obstet Gynecol* 2008;199:519
- Strand R, Da Silva F, Jangten E, Bergstrom S. Postpartum hemorrhage: a prospective, comparative study in Angola using a new disposable device for oxytocin administration. *Acta Obstet Gynecol Scand* 2005;84:260-265
- Sule S, Nwasor E. Factors affecting blood loss at cesarean section. *Int J Gynaecol Obstet* 2005;88:150-151
- Tsu V, Coffey P. New and underutilized technologies to reduce maternal mortality and morbidity: what progress have we made since Bellagio 2003? *Br J Obstet Gynaecol* 2009;116:247-256
- Villar J, Gulmezoglu M, Hofmeyr G, Forna F. Systematic review of randomized controlled trials of misoprostol to prevent postpartum hemorrhage. *Obstet Gynecol* 2002;100(6):1301-1312
- Walraven G, Wanyonyi S, Stones W. Management of post partum hemorrhage in low income countries. *Best Pract Res Clin Obstet Gynaecol* 2008;22(6):1013-1023
- Waterstone M, Bewley S, Wolfe C. Incidence and predictors of severe obstetric morbidity: case-control study. *Br Med J* 2001;322:1089-1094.
- Weiss J, Perez-Delboy A, Shevell T, Cleary-Goldman J, Malone F. Impact of the timing of obstetric hysterectomy: estimated blood loss. *Obstet Gynecol* 2002;99(4):S15
- WHO. The World health report 2005: making every mother and child count. Geneva. WHO, 2005
- Wise A, Clark V. Challenges of major obstetric haemorrhage. *Best Pract Res Clin Obstet Gynecol* 2010;24:353-365

**E. Malvino** © 2010

Hecho el depósito que establece la Ley 11723 – Registro nº 862235